Aus der Klinik für Ohren-, Nasen- und Halskranke der Universität Marburg
(Direktor: Prof. Dr. Uffenorde)

Zur Therapie älterer Nasengerüstfrakturen

Inaugural-Dissertation

zur Erlangung der
Doktorwürde in der Zahnheilkunde
der Hohen Medizinischen Fakultät
der Universität Marburg

vorgelegt von
Artur Buschmann
aus Helmstedt

Marburg 1934
Druck: Joh. Hamel

Angenommen von der Medizinischen Fakultät Marburg
am 18. Juli 1933.
Gedruckt mit Genehmigung der Fakultät
Referent: Prof. Dr. H. Loebell.

R. UNIV.
BIBLIOTHEEK
LEIDEN

Meinen lieben Eltern aus Dankbarkeit
gewidmet

Digitized by the Internet Archive
in 2026

https://archive.org/details/IA41554407_0066

Die Nase ist wegen ihrer aus dem Gesichtsschädel heraustretenden Lage besonders häufig Traumen ausgesetzt, die den vorderen knorpeligen sowie den knöchernen Teil des Nasengerüstes treffen können. Ersterer vermag infolge seiner Elastizität weitgehend auszuweichen, sodaß viele Unfälle ohne bleibenden Schaden verlaufen. Gerade in der heutigen Zeit des Sports häufen sich die Fälle von traumatischen Nasenfrakturen. Je nach dem Angriffspunkt der einwirkenden Kraft wird die Nase mehr von vorn ins Gesicht hinein oder von einer Seite nach der anderen zusammengedrückt. Gar nicht genug kann betont werden, wie wichtig es ist, derartig frische Traumen sofort zu behandeln. Sehr oft spielt das erste ärztliche Eingreifen die entscheidende Rolle für den kosmetischen Erfolg. In den meisten Fällen kommt es darauf an, das Nasengerüst ordnungsgemäß wieder aufzurichten. Diagnostisch bieten die Nasenfrakturen im allgemeinen keinerlei Schwierigkeiten, sofern nicht große Blutergüsse Zweifel darüber aufkommen lassen, ob eine Nasenfraktur vorliegt oder nicht. In solchen Fällen entscheidet das Röntgenbild, das von seitlich her ohne Buckyblende mit weichen Strahlen angefertigt werden muß. Eine große Zahl von Fällen kommt leider nicht in die Hände eines praktischen Arztes, Chirurgen oder Rhinologen, oder sie geht bei schweren Schädelfrakturen bzw. schweren Extremitätenfrakturen in dem gesamten Krankheitsbild unter und wird nicht genügend gewertet. So wachsen dann die Frakturenden in falscher Weise zusammen. Sie bilden ein Atmungshindernis und entstellen auch in zahlreichen Fällen den Betreffenden in erheblicher Weise. Natürlich ist dann Abhilfe nötig.

In dem Werk von F r ü h w a l d „Korrektive Chirurgie der Nase, Ohren und des Gesichtes" führt der Verfasser die Beweggründe der Menschen zu den kosmetischen Operationen an. Er sagt: „Auf Grund meiner jahrelangen Gesichtschirurgie schließe ich mich ganz J o s e p h an, der als hauptsächlichen Beweggrund die psychische Depression anführt, die das Bewußtsein, durch eine Verunstaltung entstellt zu sein, mit sich bringt. Es ist fraglos, daß oft auch eine geringfügige Deformität Minderwertigkeitskomplexe bei dem Patienten hervorrufen kann. Außerdem bedeutet eine Nasenverbildung auch gelegentlich eine Behinderung in der Ausübung des Berufes und schädigt den Träger in seiner Erwerbsfähigkeit. Die psychische Depression erreicht nicht so selten besonders bei Frauen einen sehr hohen Grad, sodaß wir schon deshalb uns veranlaßt sehen müssen, dem Patienten durch Herstellung einer normalen oder weniger auffälligen Nasenform zu helfen und trachten müssen, ihm sein seelisches Gleichgewicht wieder zu geben. Es handelt sich dabei nicht um eine Eitelkeits-

frage, oder um eine Konzession an die menschliche Schwäche. Es muß vielmehr das Bestreben des Einzelnen, sein Äußeres in Form zu halten und sein Verlangen, Entstellungen oder Unschönheiten des Gesichtes beseitigt zu haben, als berechtigt angesehen werden, denn Schönheitsfehler — beim Manne und noch weit mehr bei der Frau — müssen als ein soziales Übel, als eine Existenzfrage von ungeahnter Tragweite gewertet und mit allen Mitteln ärztlicher Kunst bekämpft werden. Die Frage, warum das Verlangen von seiten der Patienten nach Behebung von Formfehlern der Nase, Ohren und des Gesichtes in den letzten Jahren häufiger zu beobachten ist, möchte ich mit der allgemeinen schlechten Wirtschaftslage in Zusammenhang bringen. — Der Wettstreit in allen Berufskategorien bringt es mit sich, daß der Arbeitgeber bei der großen Nachfrage nach Arbeit reichlich Gelegenheit zur Auswahl hat, und daß dabei nicht immer die persönliche Tüchtigkeit des Stellesuchenden, sondern häufig genug sein Aussehen entscheidet, ist eine bekannte Tatsache."

In der Marburger Klinik steht man auf dem Standpunkt, daß, wenn auch im wesentlichen die eben aufgeführten Anschauungen zu Recht bestehen mögen, man doch den Eingriff nur auf ausgesprochene Verunstaltungen beschränken soll, zumal der Eingriff nicht leicht und auch nicht ganz unbedenklich erscheinen darf. Kranke mit derartig schweren Verunstaltungen leiden in den allermeisten Fällen an behinderter Nasenatmung. Wegen der erheblichen Atembeschwerden kommen sie zum Nasenarzt, da eine freie Nasenatmung für die Ausübung fast aller Berufe eine unerläßliche Vorbedingung ist. — Wenn ein Nasenarzt, der technisch die plastische Operation gut beherrscht, vor die Frage gestellt ist, die submucöse Septumresektion auszuführen und dazu den Kranken für etwa 8 Tage in klinische Behandlung zu nehmen, so ist es für ihn nicht nur technisch reizvoll, sondern auch aus den oben angeführten von Frühwald betonten sozialen Gründen angebracht, mit der Septumresektion die endonasale kosmetische Korrektur zu verbinden. Wenn auch die früher vielfach übliche Entfernung der Entstellung von einem Längsschnitt auf dem Nasenrücken aus bei sorgfältigem Eingehen gute Erfolge ermöglichte, so ist doch die allerdings technisch weit schwierigere subcutane und submucöse Operation vorzuziehen.

Meinem Thema entsprechend werde ich im folgenden alle kongenitalen Nasenentstellungen sowie die frischen Frakturen außer acht lassen und nur zur rhinologischen, vorwiegend endonasalen Therapie älterer Nasengerüstfrakturen anhand der in der Marburger Universitäts Hals-, Nasen-, Ohrenklinik im Laufe der letzten 6 Jahre beobachteten Fälle Stellung nehmen.

Im ersten Abschnitt wollen wir die seitlichen Verbiegungen des Nasengerüstes besprechen, wobei wir eine knöcherne und knorpelige Schiefnase abgrenzen. Wir kommen zunächst zur Er-

örterung der seitlichen Verbiegungen im knöchernen Teil des Nasenrückens. Aus dem Schrifttum liegen hierzu Äußerungen von etwa 30 Autoren vor. Meist sind es kleine kasuistische Beiträge ohne allgemeines Interesse. Von besonderer Bedeutung für unsere Fragestellung sind die Arbeiten von J. Joseph, Lexer, Frühwald und andere. Während sehr viele Fachärzte nur ganz allgemein von knöcherner Schiefnase sprechen, unterteilt Joseph dieses Krankheitsbild in 4 genauer definierte Formen. Er unterscheidet: Den seitlichen Knochenhöcker, die seitliche Einsattelung der Nase, die totale doppelseitige Schiefheit und die Dislocation der Nasenwurzel. Frühwald führt nur 3 Unterschiede an: Den seitlichen Nasenhöcker, die totale Schiefheit der knöchernen Nase und die Schiefheit der Nasenwurzel. Aus dem Werk von Lexer ist nicht klar zu ersehen, ob er mehr als 2 Arten der seitlichen Deformation unterscheidet, denn er spricht nur von Höckernase und von knöcherner Schiefnase. In dem ausländischen Schrifttum wird im allgemeinen nur von knöcherner Schiefnase gesprochen, genau wie wir in der Universitäts Hals-, Nasen-, Ohrenklinik Marburg neben der Höckernase auch nur noch die knöcherne Schiefnase als wesentliche eigene Form anführen.

Joseph versteht unter einem seitlichen Nasenhöcker einen Knochenvorsprung auf der einen Nasenseite bei normaler Beschaffenheit der anderen. Frühwald und Lexer stimmen dieser Definition bei und, wie aus anderen Werken ersichtlich, ist diese Erklärung allgemein anerkannt. — Als zweite Form beschreibt Joseph die seitliche Einsattelung der Nase, die er auf ein Trauma zurückführt. Diesen Unterschied macht nur er allein, und da dieses Krankheitsbild relativ selten ist, kommt ihm wohl weiter keine größere Bedeutung zu. Weiter spricht Joseph von der totalen doppelseitigen Schiefheit und erklärt diese so, daß der knöcherne Nasenrücken deutlich von der Mittellinie abweicht, und damit keine Seite normale Stellung und Konfiguration zeigt. Frühwald spricht nur von totaler Schiefheit und trennt bei Betrachtung vorn eine Breit- oder Konvex- und eine Schmal- oder Konkavseite. Als letzte Unterteilung hat Joseph die Dislocation der Nasenwurzel angegeben, die auch Frühwald anerkennt. Die Erklärung dafür ist ein Abbrechen der Nasenwurzel von der Stirn und eine seitliche Verdrängung nach einem Auge. Bei anderen Autoren konnte ich diese Erklärung nicht finden, denn wie oben erwähnt, machten diese bei dem Krankheitsbild der knöchernen Schiefnase nur zwei Unterschiede.

Bei der Operation des seitlichen Nasenhöckers geht Joseph intranasal vor und entfernt denselben mit einer Feile. Ist der Knochenvorsprung erheblich, so wird das Os frontale, wenn nötig, mit dem angrenzenden Abschnitt des Processus frontalis mittels der Säge abgetragen. — Frühwald geht vom äußeren Rand

der Apertura piriformis bis zum Höcker vor und entfernt denselben ebenfalls mit einer Feile.

Robert macht sich den Weg zum Höcker vom Nasensteg aus frei und trägt die Erhebung mit einem schmalen Meißel ab.

Jobson meißelt den Vorsprung gleichfalls ab und glättet zum Schluß die Oberfläche mit der Feile von Joseph.

Sheehan lehnt die intranasale Methode wegen zu großer Infektionsgefahr ab.

Während Bourguet sich zur Beseitigung eines feinen Hohlmeissels bedient, trägt Sargnon den Auswuchs mittels Raspels nach Joseph ab.

Heermann und Roy entfernen den Vorsprung mit Hilfe eines Meißels nach endonasaler Incision, und Réthi und Wojatschek schlagen die Säge vor.

In der Universitäts Hals-, Nasen-, Ohrenklinik Marburg gehen wir bei der Operation der Höckernase von der Apertur oder vom Vestibulum nasi aus vor und tragen, nachdem wir vom Knochen und Knorpel die Weichteile abgehoben haben, mit Hilfe eines Meißels oder einer Feile den Knochenhöcker ab.

Die seitliche Einsattelung der knöchernen Nase hat Joseph durch die Implantation eines Tibiaspanes geheilt, den er nicht gleichschenkelig sondern ungleichseitig zufeilte. Über die Einpflanzungsverfahren werden wir bei der Sattelnase sprechen.

Für die Korrektur der totalen Schiefheit der knöchernen Nase haben Goodale, Trendelenburg, Joseph und Frühwald Methoden angegeben. Goodale schneidet parallel zum Nasenrücken einen Zentimeter unterhalb desselben das Septum in der ganzen Länge durch und durchtrennt die Verbindung zwischen den Nasenbeinen und dem Nasenfortsatz des Oberkiefers. Einige Hammerschläge lösen das Nasen- vom Stirnbein. Dadurch ist das Nasengerüst in einen vorderen, kleinen und einen hinteren, großen Teil getrennt. Es folgt nun die Geraderichtung der Nase.

Trendelenburg benutzt einen feinen Meißel, den er an dem Seitenrand der Apertura piriformis aufsetzt und schräg unter Vorsicht in die Höhe bis zum Rande der Orbita in der Richtung nach dem Canthus internus hin meißelt. Auf der anderen Seite wiederholt er dasselbe. Dann meißelt er an der Wurzel der Nasenbeine dieselben ab und durchtrennt das stark verbogene Septum. Schließlich nimmt er den Kopf des Patienten in den Arm und biegt die Nase mit der anderen Hand gewaltsam in die normale Stellung.

Joseph hingegen reseziert ein keilförmiges Knochenstück aus dem Oberkiefer, und zwar auf der Breitseite der Schiefnase und durchtrennt die andere Seite linear. Durch diese Keilresektion aus der Breitseite wird Platz für die Verlagerung der Nase nach der Mitte des Gesichtes geschaffen.

Frühwald erkennt die Operationsmethode nach Joseph

als weitverbreitet an, hat sie aber trotzdem noch etwas modifiziert. Frühwald nimmt zunächst die submucöse Septumresektion vor, da das Septum bei der Entstehung der Schiefnase mit frakturiert wird und das Redressement der Nase erschweren kann. Nach zwei Wochen führt er dann die Schiefnasenkorrektur aus. An der Breitseite incidiert er endonasal an dem äußeren Knochenrand der Apertura piriformis und schafft eine Tasche über der Nasenwurzel bis zum Beginn der Augenbraue der Gegenseite. Dann wird der Rand der Apertur mit einem Rasparatorium freigelegt, und von diesem aus werden Periost und Schleimhaut an der Innenfläche der lateralen Nasenwand abgehoben. An der Schmalseite folgt die Ablösung von Haut und Periost bis zur inneren Augenbrauengrenze der Breitseite. Dann folgt das Absägen der Nasenwurzel. An der Breitseite wird die bajonettförmige Säge eingeführt und zwar so, daß das Sägeblatt dem Os frontale anliegt, und man beginnt an der Nasenwurzel die knöcherne Nase schräg nach außen einzusägen. Gleiche Sägeschnitte werden an der Schmalseite ausgeführt. Beide Schnitte treffen sich in einem spitzen Winkel in der Mitte der Nasenwurzel. Auf diese spitzwinkelige Vereinigung ist zu achten, da sonst Schwierigkeiten bei der Rotation der Nase in die normale Stellung entstehen. Mit einem schmalen Meißel nimmt er sodann die völlige Loslösung der Nase vom Oberkiefer vor, indem er den Meißel in beiden Sägeschnitten zur Nasenwurzel vortreibt. Ist dies geschehen, so genügt ein Daumendruck von der Schmal- zur Breitseite, um die Nase in die gewünschte Stellung zu bringen. Da Frühwald an der Breitseite kein keilförmiges Knochenstück reseziert, muß eine Überlagerung des Knochens stattfinden. Die Überlagerung zeigt an, wieviel Knochen entfernt werden muß. Der Überschuß wird am besten mit einer Feile fortgenommen, die man gegen den unbeweglichen Knochenrand legt. Frühwald hat deshalb diese Methode angegeben, weil man das Feilen jederzeit unterbrechen und kontrollieren kann, ob schon genügend Platz vorhanden ist, um die Knochenränder aneinanderlegen zu können. Man läuft auch nicht Gefahr, durch ein Zuviel die Deformität von der einen Seite in eine solche der anderen Seite umzuwandeln.

Bei einigen Schiefnasen stärkster Form ging Lexer vom Weber'schen Kieferresektionsschnitt aus, gewöhnlich jedoch, ohne die Mitte der Oberlippe zu durchtrennen. Der Schnitt löst den Nasenflügelansatz in seiner Furche vollständig ab und verläuft gegen den inneren Augenwinkel nach oben, ohne ihn zu erreichen. Nach Freilegung des Randes der Apertura piriformis wurde subperiostal aus der breiten Seitenwand der Nase ein Keil mit einer feinen Luer'schen Zange entfernt, dessen Spitze hoch oben zwischen Nasenwurzel und Augenwinkel lag. Sodann wurde noch mit einem Meißel die Crista incisiva abgetrennt und damit das Septum beweglich gemacht. Darauf ließ sich die Geradestellung

unter Einknicken der Seitenwand der schmalen Seite und der Nasenbeine leicht durch Fingerdruck bewerkstelligen.

Grundsätzlich verschieden von den operativen Verfahren ist das von Brandenburg. Es besteht in einer gewaltsamen Zertrümmerung des knöchernen und knorpeligen Nasengerüstes. Mit besonderen Zangen, die in den Naseneingang geschoben werden, sind luxierte Knorpel zu lockern und nach der entgegengesetzten Seite hinüberzulegen. Die Scheidewand wird mehrfach eingebrochen und verschoben. Weiter wird die Schleimhaut mit geschärften Zangen durchstoßen, um die Knochen des Nasendaches abzubrechen. Knorpel und Knochen werden also in allen Ebenen und Richtungen gebrochen und gelockert, so daß „die einzelnen Teile wie Scherben" zwischen den Schleimhaut- und Hautwänden liegen.

Therapeutische Verfahren von Sercer, Lewis, Guthrie, Bourguet, Lautenschläger und andere brauchen hier nur eben erwähnt zu werden, da sie keine neuen Gesichtspunkte bringen.

Zur Beseitigung der knöchernen Schiefnase haben wir uns bis vor etwa Jahresfrist der klassischen Joseph'schen Methode bedient; neuerdings bevorzugen wir das Verfahren von Frühwald. Nach den Angaben dieses Autors gehen wir so vor, daß wir an der Breitseite die knöcherne Nasenwurzel schräg nach außen einsägen. An der Schmalseite machen wir ebenfalls eine lineare Durchtrennung der lateralen Nasenwand von der Apertur bis hinauf zum Os frontale. Nach deren Ausführung steht die Nase nur mehr an der Wurzel mit dem Stirnbein in Verbindung. Ruckartig brechen wir dann die Nasenwurzel vom Stirnbein ab und bringen die Nase damit in die endgültige Stellung.

Bei der Dislocation der Nasenwurzel handelt es sich um ein Krankheitsbild, das im Kriege häufiger zu beobachten war. Wenn die Wurzel der Nase von der Stirn abgebrochen ist, und die Nase nach einem Auge hingedrängt wird, sprechen wir von Schiefheit der Nase. Joseph und Frühwald haben auch für diesen Fall Operationsmethoden angegeben. Joseph macht auf der Breitseite die keilförmige Excision und auf der Schmalseite die lineare Durchtrennung. Wenn es nötig ist, macht er von einem kleinen Hautschnitt über der Nasenwurzel die Durchtrennung derselben mit Hilfe eines kleinen Meißels. Dann kann manuell oder mit Hilfe des Rhinoklasten die Nase in die Normalstellung zurückgebracht werden. Der Rhinoklast ist ein stemmeisenähnliches Instrument, das Joseph angegeben hat. Frühwald verfährt genau so wie Joseph, indem er mittels der geraden Säge einen Keil reseziert, der in Relation zum Grade der Deformität steht. An der gegenüberliegenden Seite macht er eine lineare Durchsägung der lateralen Nasenwand von der Apertura piriformis bis zum Os frontale. Nach Abtrennung der Nasenwurzel vom Stirnbein wird die Nase mit der Hand in die gewünschte Lage gebracht.

Nachdem ich über die Operationsmethoden zur Beseitigung der seitlichen Verbiegung der knöchernen Nase Stellung genommen habe, möchte ich auf die Arten der Nachbehandlung zu sprechen kommen. Vorausgeschickt sei noch die heute selbstverständliche Forderung, alle Wunden aseptisch zu behandeln. Leider läßt sich in der Nase mit ihren stets nachweisbaren zahlreichen Keimen keine Asepsis in strengem Sinne durchführen. Wir müssen uns jedoch bemühen, so sauber wie möglich zu arbeiten. So wechseln wir unter anderem nach durchgeführter Septumresektion das gesamte Instrumentarium und bestreichen die Stelle des Eingehens mit Jodtinktur. Es kommt uns weiter darauf an, allen überschüssigen Knochen zu entfernen, um zu vermeiden, daß die Nase nach der Beseitigung ihrer Verbiegung nicht in die alte Lage zurückkehrt.

Zur Nachbehandlung gehört in erster Linie die Sorge für die operativ gewonnene richtige Nasenstellung. Um diese zu erhalten, ist es oft nötig, das mobilisierte Nasengerüst in überkorrigierter Haltung zu fixieren. Mitunter gelingt dies wie bei akuten Nasengerüstfrakturen durch einseitige Tamponade. Nach Möglichkeit behandeln wir jedoch tamponlos nach. Man muß dann also von außen einen einseitigen Druck ausüben. Joseph hat für diesen Zweck den bekannten Schiefnasenkorrekturapparat angegeben. Dieser ist folgendermaßen konstruiert. An einem Stirnband, das sich gut anlegt, ist ein Stück Blech befestigt, von dessen Mitte parallel zur Nase eine schmale Schiene herabgeht. Diese trägt eine Pelotte, die an einem Scharnier angebracht ist. Die Pelotte ist durch eine seitlich am Stirnblech angebrachte Schraube verstellbar und kann einen Druck auf die knöcherne Nase ausüben. Ist neben der unteren Hälfte des Nasenrückens auch die Nasenspitze nach derselben Seite deviiert, so kann an der Pelottenschiene noch eine zweite Pelotte, die eine besonders lange Schraube haben muß, angebracht werden; auch der untere Teil kann so zur Mitte verlagert werden. Da dieser Abschnitt der Nase die Neigung hat, in die falsche Stellung zurückzukehren, wird es sich, wie erwähnt, empfehlen, erheblich überzukorrigieren. In der Regel genügt es, wenn der Apparat ein Vierteljahr täglich zwei bis drei Stunden angewendet wird. Joseph empfiehlt, während der Apparatbehandlung die Operierten im Auge zu behalten, denn übereifrige Patienten korrigieren gern die knöcherne Nase über, sodaß sie nach der anderen Seite eine leichte Schiefheit aufweist. Dem Joseph'schen Instrument ähnliche Apparate haben Lossen, Walsham, Trendelenburg und Gerber gebaut.

Berne hat ein Modell empfohlen, das ebenfalls dazu dienen soll, nach der Schiefnasenoperation ein Zurückwandern der gerichteten Teile zu verhüten. Es besteht aus einem hinten verbreiterten, vorn versteiften bandartigen Stirnreifen. Am vorderen versteiften Abschnitt sind zwei verstellbare Hebel angebracht, die

an ihren nach unten gegen die Nase gerichteten Enden mit Schrauben verstellbare Pelotten tragen.

Auch Salinger hat einen Apparat gebaut, der sich bewährt hat. Auf einer gebogenen Metallplatte, die in einen Stirn- und Hinterhaupt umfassenden Gipsring eingelassen wird, sind, auf einer Quer- und zwei Längsstangen verschiebbar, als intranasale Stütze dienende Stäbe und Gegendruck von außen ausübende kleine Polster angebracht. Hat man die Nase modelliert, so wird die erreichte Form durch den Apparat fixiert.

White benutzte eine Schiene aus engmaschigem Kupferdraht. Die Vorzüge sind geringes Gewicht, Porosität, leichte Biegbarkeit und doch ausreichende Festigkeit, um die einmal erteilte Form beizubehalten. Zur Befestigung derselben wird Leukoplast und Collodium verwendet. Die Kanten werden mit Watte unterlegt. Der Zugang der Nase bleibt frei, damit dort Eingriffe im Inneren der Nase vorgenommen werden können. Offene Hautwunden können durch die Maschen des Gitters behandelt werden.

Martinaud bedient sich eines Apparates zur Fixierung der reponierten Frakturstücke mittels eines in beliebiger Richtung ausgeübten Pelottendruckes. Den Stützpunkt hat die Prothese an der oberen Zahnreihe, für die nach genauem Abguß eine Metallschiene angefertigt wird. An letzterer sind zwei seitliche Träger angelötet, die am oberen Ende in sagittaler und vertikaler Richtung verschiebbare Pelotten tragen.

Safian hat die Nasenklammer von Joseph modifiziert. Der Schild am Stirnband besteht aus biegsamem Kupfer. Von diesem Schild gehen zwei Stangen aus, die durch eine Schraube verlängert und verkürzt werden können. Die Nasendruckpelotte kann gedreht und ausgetauscht werden und kann in jeder Position durch eine Schraube fixiert werden.

Coelst modellierte bei einer seitlichen Verbiegung über einem Gipsabguß eine dünne Metallform, an die ein mit Gummi überzogener elastischer 5 mm dicker Draht angelötet wurde. Dieser wurde in die Nase eingeführt. Durch den elastischen Draht wurde ein Druck von innen nach außen und medianwärts ausgeführt, sodaß die frakturierten Teile gegen die Metallform gedrückt und so gehalten werden.

Risdon benutzt eine Gipsprothese über die vier vorderen Zähne, in die ein Draht eingegipst wird, um bei der Nasenkorrektur die gerichteten Stücke zu fixieren. Der Draht läuft aus dem Munde heraus über die Nase, wird mittels Dentalmasse und Heftpflaster mit der auf dem Nasenrücken liegenden Bleifolienschiene vereinigt und weiter oben mittels derselben Masse umhüllt am Vorderhaupt befestigt.

Zur Nachbehandlung der Nasendeformitäten benutzten wir in der Universitäts Hals-, Nasen-, Ohrenklinik Marburg zunächst den vorhin angeführten Apparat von Joseph. Als nachteilig emp-

funden wurde das Stirnband, das infolge zu starken Druckes bei uns in einem Falle zu einer umschriebenen Drucknekrose an der Stirn einer indolenten Kranken führte. Aus diesem Grunde gingen wir in neuerer Zeit zu einem Apparat über, der zur Befestigung der Pelotte die Oberkieferzähne heranzieht. Er ist schon in Loebell's „Hals-, Nasen- und Ohrenheilkunde für Studierende der Zahnheilkunde" beschrieben und auch in der Arbeit „Nasenkorrektur mit Tricoplast" abgebildet worden. Herr Dr. Kunzendorf, Hilfslehrer und Assistent am Marburger Zahnärztlichen Universitätsinstitut, hatte die Freundlichkeit, den Apparat zu bauen, der sich bei Kranken mit intaktem Gebiß, also ohne Gingivitis u. a. m., uns als recht praktisch erwiesen hat. Er ist herausnehmbar, kann also z. B. nur nachts getragen werden, sodaß die Durchführung der Nasenkorrektur ohne Berufsstörung möglich ist. Immerhin ist der Apparat ein kompliziertes Instrument, dessen Anbringung vom Arzt und Kranken gelernt sein will. Hierzu muß jedoch betont werden, daß die Nasenkorrektur mit Hilfe des eben beschriebenen Apparates ursprünglich nur für die operative Nachbehandlung bei knorpeliger Schiefnase gedacht war, auf die wir im zweiten Abschnitt dieses ersten Hauptteiles näher eingehen werden. Er hat sich aber auch in den Fällen knöcherner Verbiegung bewährt, in denen trotz ausgiebiger Sägeeinschnitte nach Herüberdrücken des mobilisierten Nasengerüstes eine Neigung zum Zurückschnellen in die falsche Stellung bestand.

Ein ganz wesentlich einfacheres und billigeres Verfahren haben wir bei den letzten Fällen von Nasengerüstverbiegungen angewendet. Es ist dies die Verwendung des neuerlich von der Firma Beiersdorf (Hamburg) in den Handel gebrachten dehnbaren Tricoplastpflasters. [Nach neuester Mitteilung der Fa. Beiersdorf ist der Name Tricoplast in Elastoplast umgewandelt worden]. Mehr noch als der Nasenkorrektor dürfte dieser spezifische Zugverband für Verbiegungen der knorpeligen Nase, und höchst selten für völlig operativ mobilisierte, knöcherne Schiefnasen, in Frage kommen. Die Abbildungen 1—3 des Falles 26 stellen einen Kranken dar, dessen Nase sich auch mit einem Tricoplaststreifen in die richtige Stellung ziehen ließ. Wichtig ist eine genügend starke Unterpolsterung des Streifens, wie sie sich durch Einführung einer Watterolle am besten erreichen läßt. Der Streifen muß genügend lang sein, um den erforderlichen Zug zu sichern. Natürlich muß man auch hier wie beim Gebrauch von Pelotten zunächst erheblich überkorrigieren, weil das Nasengerüst stets — zumal, wenn die Einstellung lange bestanden hat — die Neigung dazu haben wird, in die schiefe Stellung zurückzugehen. Da die Kostenfrage in der heutigen Zeit mit beachtet werden muß, und das Einfache bei Gleichwertigkeit mit dem Komplizierten das Bessere ist, so ist die Benutzung des Tricoplasts für bestimmte Fälle eine gute Lösung.

Wir haben noch die Erfolge der einzelnen Autoren bei ihren

Nasenkorrekturen zu besprechen. Joseph hat nach seinen Operationsmethoden sehr viele Fälle von seitlichen Verbiegungen des Nasengerüstes behandelt und berichtet von guten Ergebnissen. In seinem Werk „Nasenplastik und sonstige Gesichtsplastik nebst Mammaplastik" hat er auf Seite 188 in Abbildung 363 einen seitlichen Knochenhöcker vor der Operation und in Abbildung 364 nach Beseitigung abgebildet. Von seitlicher Sattelnase finden wir ebenfalls auf Seite 188 einen Fall in Abbildung 365 vor und in Abbildung 366 nach der Behandlung. Auf Seite 195 sehen wir einen Kranken mit totaler Schiefheit der Nase in Abbildung 378 vor und in Abbildung 379 nach der Korrektur. Einen Patienten mit einer Schiefheit der Nasenwurzel hat Joseph auf Seite 197 in Abbildung 380 vor und in Abbildung 381 nach dem Eingriff dargestellt. Man muß eingestehen, daß alle Operationen gut gelungen sind, denn die kosmetischen Resultate in den Abbildungen, die nach der Beseitigung der Deformität gemacht sind, bestätigen dies.

Auch Lexer bringt in dem „Handbuch der Hals-, Nasen-, Ohrenheilkunde" von A. Denker und O. Kahler einen Fall von seitlicher Verbiegung der knöchernen Nase. Auf Seite 1009 sehen wir in Abbildung 30 und 31 den Patienten vor der Behandlung und in Abbildung 32 und 33 nach der Behandlung. Die beiden letzten Bilder zeigen ebenfalls, daß der Erfolg gut ist. Neben diesem berichten auch die vorhin angeführten ausländischen Autoren von günstigen Resultaten.

In den letzten sechs Jahren haben wir in der Universitäts Hals-, Nasen-, Ohrenklinik Marburg 17 Fälle von seitlichen Verbiegungen der knöchernen Nase behandelt und, wie aus der folgenden tabellarischen Übersicht Nr. 1—17 zu ersehen ist, sind bis auf zwei Ausnahmen mit unwesentlichen periostitischen Verdickungen alle Fälle erfolgreich behandelt. In Anpassung an den jeweils besonderen Fall haben sich uns die bekannten Methoden von Joseph und Frühwald gut bewärt.

Bisher habe ich die seitlichen Verbiegungen im knöchernen Teil der Nase besprochen, und ich komme nun zur Erörterung der seitlichen Deformitäten im knorpeligen Teil. Es liegen hierzu aus der Literatur Berichte von etwa 8 Autoren vor. Von wichtiger Bedeutung für unsere Besprechung sind die Arbeiten von Joseph und Frühwald. Während Boenninghaus, Küster, Lexer, Cohen und Welcher nur von einer knorpeligen Schiefnase im allgemeinen sprechen, unterteilt Joseph das Krankheitsbild in drei genauer beschriebene Formen. Er unterscheidet den seitlichen Knorpelhöcker bei geradem Nasenrücken, den Schiefstand des knorpeligen Nasenrückens und den Schiefstand der Nasenspitze. Im Gegensatz hierzu teilt Frühwald die knorpelige Schiefnase in zwei Erscheinungsformen ein, 1. seitlicher Knorpelhöcker und 2. Schiefstand des knorpeligen

Nasenrückens. Wir sprechen in der Universitäts Hals-, Nasen-, Ohrenklinik Marburg ganz allgemein von knorpeliger Schiefnase, wobei wir einen etwa vorhandenen seitlichen Knorpelhöcker nicht besonders erwähnen (siehe z. B. Fall 26).

Unter einem seitlichen Knorpelhöcker versteht Joseph die Abweichung eines Abschnittes des knorpeligen Septums von der Medianlinie, sodaß die häutig-knorpelige Seitenwand der Nase herausgetrieben wird. Den Schiefstand des knorpeligen Nasenrückens bespricht er als deutliche Abweichung von der Mittellinie, und den Schiefstand der Nasenspitze erklärt er als Abstand derselben von der Medianlinie. Nach Frühwald handelt es sich beim seitlichen Knorpelhöcker um eine starke Krümmung des Septums im vorderen Anteil. Den Schiefstand des Nasenrückens definiert er auch als Abweichung von der Mittellinie.

Therapeutisch gehen die einzelnen Autoren folgendermaßen vor. Joseph beseitigt den knorpeligen Nasenhöcker durch Abtragung des hervorspringenden Teiles oder mit Hilfe der Fensterresektion, um die sich außer ihrem Begründer Dieffenbach noch Chassaignag, Linhart, Schoetz, Hartmann, Petersen, Krieg, Boenninghaus und Killian verdient gemacht haben. Die Behebung des Schiefstandes des knorpeligen Nasenrückens nennt Joseph „Attraktion des viereckigen Knorpels" und verfährt folgendermaßen: Mit einem doppelschneidigen Messer legt er intranasal den lateralen Rand der Apertur auf der Breitseite der Schiefnase frei und bohrt nach Abhebung des Periostes an den Rand des Oberkiefers ein Loch mittels eines rechtwinklig abgebogenen Bohrers. Durch dieses Loch bringt er mit einer geeigneten Nadel einen dicken Seidenfaden hindurch und zieht mit einem Instrument, das einem Häkelhaken ähnelt, das kürzere Ende des Fadens hervor, sodaß beide Enden des Fadens aus dem Nasenloch heraushängen. Mit derselben Nadel durchsticht er den viereckigen Knorpel im vorderen Abschnitt an zwei nebeneinanderliegenden Stellen und zieht nun das abgewichene Septum mit kräftigem Zuge über die Medianlinie hinweg bis an das Loch im Oberkiefer heran. Wenn der Zug des Fadens locker geworden ist, wird er erst entfernt. Joseph wendet diese Methode nur an, wenn der Widerstand des Septumknorpels nicht zu groß ist. Ist dies der Fall, so wird die an der Umbiegungsstelle vorspringende Leiste des Septums abgetragen, und sofort ist der Widerstand des Knorpels gebrochen. Die Korrektur der Schiefheit der Nasenspitze nimmt Joseph in vielen Fällen mit der Operation der knöchernen Nase vor, sonst benutzt er seinen Apparat, den ich bereits bei der Nachbehandlung der knöchernen Schiefnase ausführlich besprochen habe.

Durch submucöse Septumresektion beseitigt Frühwald den seitlichen Knorpelhöcker, bei der Behebung des schiefen knor-

peligen Nasenrückens wendet er wie Joseph die Attraktion des viereckigen Knorpels an.

Cohen dagegen beseitigt die Verbiegung der knorpeligen Nase, indem er durch Schnitte vom Vestibulum her die Haut über dem ganzen knorpeligen Teil ablöst, die Cartilago quadrangularis am Steg durchtrennt, evtl. submucös auch die Cartilago quadrangularis vom Vomer ablöst. In hochgradigen Fällen trennt er auch vom ersten Schnitt aus die Verbindung zwischen Knorpel und Knochen des Nasenrückens und reseziert einen Teil des Knorpels. Dann biegt er die deviierte Spitze herüber.

Bei dem Schiefstand der knorpeligen Nase nimmt auch Lexer eine Korrektur des Septums vor, und Küster empfahl schon 1889 die Entfernung eines Stückes der Nasenscheidewand.

Wenn wir in der Universitäts Hals-, Nasen-, Ohrenklinik Marburg eine knorpelige Schiefnase zu behandeln haben, so tun wir dies, indem wir das Septum in allen Fällen zunächst hoch herauf resezieren oder u. U. eine intranasale Höckerabtragung vornehmen. Manchmal genügt schon die hohe Septumresektion allein zur Behebung auch der seitlichen knorpeligen Verbiegung. Diese Fälle (etwa 20) haben wir nicht als nasenplastische Operationen gewertet, sie sollen in dieser Arbeit nicht berücksichtigt werden.

Zur Nachbehandlung der knorpeligen Schiefnase benutzen Joseph, Frühwald, Lexer und andere den Schiefnasenapparat von Joseph. Nur Cohen bedient sich zum Nachkorrigieren eines Heftpflasterstreifens, um die Nase hinüberzudrücken. Wir nehmen in der Universitäts Hals-, Nasen-, Ohrenklinik Marburg neben dem Apparat von Joseph die Apparatur, die ich bei der knöchernen Schiefnase ausführlich besprochen habe, und die zur Befestigung die Zähne des Oberkiefers heranzieht. Außerdem verwenden wir noch den Tricoplaststreifen, also im Unterschied zu Cohen einen elastischen Heftpflasterstreifen, dessen Vorzüge ich schon geschildert habe. Nach der Auffassung von Joseph müssen Apparate und Methoden ein Vierteljahr täglich 2—3 Stunden angewendet werden, um einen dauernden Erfolg zu haben. Eigene Erfahrungen haben uns in unserer Anschauung bestärkt, daß man bei genügend festem Druck bzw. Zug das gewünschte Resultat schon nach 3—4 Wochen erzielt. Auch darin ergibt sich die Überlegenheit unseres Nasenkorrektors gegenüber den bisher üblichen Nachbehandlungsmethoden. Der Apparat kann bei entsprechender Unterpolsterung der Pelotte ohne Bedenken acht und mehr Stunden getragen werden, d. h. jeden Abend eingesetzt und erst am anderen Morgen abgenommen werden.

Alle angeführten Autoren hatten nach ihren Verfahren gute Erfolge zu verzeichnen, und vor allem ist es Joseph, der gut gelungene Korrekturen mitteilt. In seinem Werk „Nasenplastik und sonstige Gesichtsplastik nebst Mammaplastik" hat er auf Seite 200 in Abbildung 387 vor und in Abbildung 388 nach dem

Eingriff einen Fall von seitlicher Verbiegung im knorpeligen Teil dargestellt, der ihm geglückt ist.

In der Marburger Universitäts Hals-, Nasen-, Ohrenklinik wurden in den Jahren 10 Fälle (Fall 18—27) von seitlich verbogener, knorpeliger Nase behandelt. Die Ergebnisse waren bis auf zwei Ausnahmen durchaus gute, wie die Lichtbilder des Falles 26 zeigen. Ein 20jähriges Dienstmädchen (Fall 23) verließ die Klinik, um ihre Stellung nicht zu verlieren, bevor die Nase ganz gerade gerichtet worden war. Bei dem zweiten Fall (Fall 21) war eine perichondritische Verdickung, die vorher auch schon bestand, nicht beseitigt worden. Ein zweiter Eingriff wurde abgelehnt. Fall 26 wies eine flache Nasenspitze auf, deren Korrektur ebenfalls vom Kranken als nicht nötig erachtet wurde. — Im Folgenden bringe ich die tabellarischen Krankenberichte der zehn Fälle.

Eine oft ebenso erhebliche Verunstaltung wie die seitlichen Abweichungen stellen die Verbiegungen des Nasengerüstes im Sinne von einer Eindrückung also einer Dellenbildung dar. Wir wollen im Folgenden, um diese Arbeit nicht zu komplizieren, jede größere Einsenkung im Nasengerüst des knöchernen Teiles mit Sattelnase, jede erheblichere Delle im vorderen knorpeligen Teil mit Lorgnettennase bezeichnen, wobei wir der Einfachheit halber durch derartige Eindellungen oft zwangsläufig bedingte Verbreiterungen des Nasengerüstes bewußt außer acht lassen und nur besondere Höckerbildungen in der tabellarischen Übersicht erwähnen werden.

Aus dem Schrifttum liegen zu diesem Punkte Äußerungen von etwa achtzig Autoren vor. Meist sind es jedoch nur kleinere Beiträge, die nicht von besonderer Bedeutung sind. Beachtenswert zur Erörterung sind die Arbeiten von Joseph, Frühwald, Lexer, Eckstein, Vogel und anderen Autoren, auf die ich nachher noch zu sprechen komme. Während Joseph eine einfache Sattelnase von normaler Länge, eine komplizierte Sattelnase von normaler Länge und eine Kurz- und Sattelnase unterscheidet, redet Frühwald ganz allgemein von Sattelnase, insbesondere von der postoperativen. Wie Joseph möchte auch ich die Sattel- und Lorgnettennase gemeinsam abhandeln, denn es liegt ja nur ein Unterschied in der Lage des Sattels vor. Die Definition ist bei allen Autoren die gleiche, da es sich, wie der Name sagt, um eine sattelförmige Deformität der Nase handelt.

Therapeutisch können wir die Sattel- und Lorgnettennase zusammen erörtern, denn deren Behandlung besteht stets in einer den besonderen Verhältnissen Rechnung tragenden Einpflanzungsplastik. Alle Autoren sind sich darüber einig, daß allein die Einpflanzung irgendeines Stoffes die Verunstaltung beheben kann. Aber gerade über die Frage, welchen Stoff man nehmen soll, ist schon mancher Streit entstanden und dauert bis heute an. Ehe man zur Anpassung des Transplantates geht, läßt man zweck-

mäßigerweise den Kranken bei der Wahl der Nasenform ein gewichtiges Wort mitsprechen. Nach unserer Erfahrung sind nicht alle Kranken mit einem absolut geraden Nasenrücken einverstanden, sondern bevorzugen gelegentlich eine leichte Delle unmittelbar oberhalb der Nasenspitze u. a. m. Da letzten Endes der Wunsch des Kranken bei kosmetischen Operationen den Ausschlag geben soll, kann man dem Patienten in dem letztgenannten Fall dadurch entgegen kommen, daß man die Spitze des Elfenbeinstabes nicht bis in die Nasenspitze hineinschiebt. Joseph fügt (von einem intranasalen Schnitt aus, nachdem er subcutan eine Tasche präpariert hat) Knochen, Knorpel oder Elfenbein zur Korrektur ein. Der Knochen wurde dem Schienbein entnommen, der Knorpel entweder dem Ohr oder der Rippe. Da jedoch Joseph an implantierten Tibiastücken schon nach einigen Monaten Resorptionen sah, die das Resultat beeinträchtigten, so benutzt er jetzt vornehmlich Elfenbeinstücke, die der Arrosion länger standhielten. Joseph erwähnt ferner, daß zur Korrektur auch Hartparaffin vom Schmelzpunkt 50—52 Grad verwendet werden kann, indem das Material in Plattenform eingelegt wird. Dies wird von Eckstein benutzt.

Von einer äußeren oder inneren Incision aus präpariert Frühwald eine Tasche, die sich von der Mitte der Nasenwurzel bis zur Nasenspitze erstreckt. In vielen Fällen empfiehlt er die äußere Incision und verlegt diese entweder unter die Nasenspitze oder in die Augenbraue, um eine sichtbare Narbe zu vermeiden. Die innere Incision wird am vorteilhaftesten an der Stelle vorgenommen, an der sich die Cartilago alaris an die Cartilago quadrangularis legt. Die Präparation der Tasche geschieht mit Hilfe eines Elevatoriums. Frühwald benutzt ebenfalls als Implantat Tibiaspäne, Rippenknorpel oder Elfenbeinstäbchen. Er sieht den Vorteil der Elfenbeinstäbchen darin, daß man diesen durch Zurechtfeilen und Schneiden leichter die gewünschte Form geben kann. Paraffin benutzt Frühwald nicht mehr, da unglückliche Komplikationen vorgekommen sind. Diese sollen später eingehend erörtert werden.

Auch Lexer hält die Paraffininjektion für schädlich und verwendet heute ausschließlich auto- oder homoplastische Knorpelstücke. Seit der Anwendung von Knorpel sind bei ihm die Knochentransplantationen verschwunden. Ebenso ist er von der Einnähung eines Stirnhaut-Periost-Knochenlappens nach Franz König und Schimmelbusch ganz abgekommen. Der Lappen wurde in den Defekt eingefügt, nachdem die oben geschrumpfte knorpelige Nase vom Knochenrand abgetrennt war.

Gleichfalls zur Verwendung von Rippenknorpel entschließt sich Burrow. Er formt diesen nach einem mit Ton ausgefüllten Gipsmodell der Nase zurecht. Von einem Schnitt quer über der Nasenwurzel fügt er dann das Implantat unter die Haut ein.

Weiter verwenden Guthrie, Sheehan, Eitner, Bal-

denweck, Dufourmentel, Eadie, New, Joffe, Wodack, Watson-Williams, Roy, Moure, Ivy, Leclerc, Kelly, Metzenbaum, Coelst, Strachan, Petrov, Satkinskij, Metz und Heinemann zur Einpflanzung ebenfalls Knorpel, Galebsky und Lund eine Tibialamelle mit Periost, die zum Ausgleich unter den Nasenrücken gebracht wird. Ferner wurden Knorpel-Knochenstücke implantiert von Carter, Sargnon, Cohen, Moorehead und Ingebrigtsen. Tschiassny verwendete nach submucöser Septumresektion ein Stück Vomer und Linberg das Skelett der vierten Zehe.

Rippenknorpel junger Rinder und Pferde fügte Eitner ein. Eckert-Möbius hat mit präparierten Rinderknochen bekanntlich bei Ozaenen gute Erfahrungen gemacht.

Außer dem Tibiaspan bevorzugt Sargnon lebendes Fett- und Muskelgewebe.

Neben dem oben genannten organischen Material (Knochen und Knorpel) dürfte am meisten Elfenbein als Ausfüllungsstoff Verwendung finden. Außer von Joseph und Frühwald wird Elfenbein benutzt von Jobson, Pascual de Juan, Maliniak, Onisko, Putschkowsky, Yoshitake und Kawahara, Adler, Claus und Vogel. — Zur Hebung des Nasenrückens empfiehlt Dahmann Kork.

Verschiedentlich wurde auch Celluloid zur Plastik vorgeschlagen und zwar von Lewis, Baldenweck und anderen.

Paraffin fand Verwendung bei Sercer, Bourguet und Garretson. — Eine Kombination von Knochen mit Paraffin benutzt Chéridjian und eine solche von Elfenbein mit Paraffin Putschkowsky.

Wir kommen nun dazu, die Operationsmethoden zu besprechen, die an der Universitäts Hals-, Nasen-, Ohrenklinik Marburg zur Beseitigung der Sattel- und Lorgnettennase angewendet werden. Früher wurde ein Tibiaspan von außen eingelegt. Heute bevorzugen wir endonasale Verfahren und verwenden als Füllungsstoff ausschließlich Elfenbein. Wir nehmen eine Incision am Naseneingang einer Seite vor und präparieren, stumpf zwischen Alarknorpel und Haut vorgehend, eine Tasche, die das zur Implantation ausgewählte Material aufnehmen soll. Die Tasche soll man möglichst nicht von der Apertur aus bilden, weil dann das Einpflanzungsmaterial gar zu leicht herausgedrückt werden kann. Sie muß genügend weit sein, damit man das Transplantat an die richtige Stelle bringen kann. In den meisten Fällen reicht sie von der Mitte der Nasenwurzel bis zur Nasenspitze. Wir benutzen, wie bereits erwähnt, nur noch Elfenbeinstäbchen, die vor dem Einpflanzen sorgfältigst angepaßt, zurechtgefeilt und durch Kochen sterilisiert werden. Ist neben der äußeren Nasenverbiegung eine Septumdeviation vorhanden, und das ist fast stets der Fall, so wird

vorher die submucöse Septumresektion vorgenommen. In den letzten Jahren wurden in der Marburger Universitätsklinik 21 Fälle von Sattel- und Lorgnettennase (Nr. 28—48 der Tabelle) behandelt. Bei zwei Kranken benutzten wir als Implantat den Tibiaspan und bei den übrigen Elfenbeinstäbchen. Achtzehnmal führten wir Elfenbein und einmal einen Tibiaspan endonasal ein, und je in einem Falle legten wir den Knochen wie auch das Elfenbein von außen ein. — Infolge Eiterung, die neunzehn Tage nach der Operation auftrat, mußte bei einer Korrektur (Fall 29) der Tibiaspan wieder entfernt werden, während einem anderen Patienten (Fall 43) derselbe einheilte. Bei einem Fall (Fall Nr. 50) mußte die Plastik dreimal wiederholt werden. Das lag daran, daß der Kranke bereits anderweitig implantiert war. Bei ihm hatten wir die Regel nicht beachtet, daß man nur ein Implantat setzen soll und nicht mehrere in zeitlich verschiedenen Abständen. — In zwei anderen Fällen (Fall Nr. 41 und 48) mußte das Implantat wieder entfernt werden, da einmal nach 26 Tagen und das andere Mal nach 4½ Monaten die Stäbchen an die Oberfläche getreten waren. Bei einer anderen Patientin (Fall 38) war die Eindellung noch nicht ganz nach der Einpflanzung beseitigt.

Welche Erfolge haben die einzelnen Plastiker mit ihren Verfahren erzielt? Beginnen wir wieder mit Joseph. In seinem Werk „Nasenplastik und sonstige Gesichtsplastik nebst Mammaplastik" zeigt er auf Seite 429 einen erfolgreich operierten Fall vor der Operation in Abbildung 882 und nach der Operation in Abbildung 883. Wenn man die Bilder vergleicht, so muß man eingestehen, daß die Beseitigung des Sattels mit Hilfe eines Tibiaspanes gut gelungen ist. Auch die Röntgenkontrolle nach der Operation, verglichen mit der nach drei Monaten und nach zehn Monaten, zeigt das gleiche unveränderte Resultat. Ähnliche Fälle zeigt Joseph auf Seite 430 in Abbildung 887 und 888 und auf Seite 432 in Abbildung 894 bis 897 mit den gleichen überzeugenden Erfolgen. Folgende Autoren berichten ebenfalls über Erfolge mit Knochen bzw. Knorpel: Frühwald, Lexer, Galebsky, Guthrie, Carter, Leclerc, Coelst, Satkinskij, Tschiassny und Halle.

Genau so gute Resultate wie mit Knocheneinpflanzung hat Joseph mit Elfenbein erzielt. Wir brauchen nur auf die Abbildung 887 Seite 430 seines vorhin genannten Werkes hinzuweisen. Einige Plastiker seien genannt, die mit diesem Material gleichfalls kosmetisch gute Resultate erzielt haben: Frühwald, Eitner, Salinger, Onisko, Putschkowsky, Yoshitake und Kawahara, Claus, Vogel und Beyer. Zur Frage der Einheilung dieses harten Materials ist eine Veröffentlichung von Vogel sehr bemerkenswert. Er mußte wegen Abscessbildung ein Elfenbeinstück, das lange getragen war, entfernen. Das Stück war mit kleinen Lakunen bedeckt und war wahr-

scheinlich durch Leucocyten arrodiert. Trotz dieser Beobachtung spricht sich Vogel für Elfenbein als geeignetes Material aus. Kommt es allerdings zur Fistelbildung, so ist jedes Abwarten zwecklos und die Entfernung des Implantates anzuraten. — Großmann berichtet von einer Kranken, der vor einem halben Jahre eine Elfenbeinprothese eingesetzt war, und die nun wegen eines Abscesses erneut zur Behandlung kam. Der Absceß wurde behandelt und nach drei Wochen trat ein neuer auf. Nach der Ansicht von Großmann soll man schon nach einmaligem Auftreten eines Abscesses nicht zögern, das Plastikmaterial herauszunehmen.

Über Erfolge von Paraffininjektionen liegen Berichte vor von Barijsnikow, Röhr, Eckstein und Chéridjian.

Paraffinmißerfolge sind bekannt von Joseph, Frühwald, Blegvad und Halle. Joseph weist besonders auf üble Komplikationen hin, die nach der Verwendung von Paraffin aufgetreten sind. Rötungen und Schwellungen wurden beobachtet, und es kam zu Nachoperationen. Auch Mitteilungen über Blindheit infolge derartiger Injektionen sind vorgekommen. — Selbst als Restkorrektur muß das Paraffin abgelehnt werden. Dazu teilt Beyer einen beachtenswerten Fall mit. Er sah bei einer Kranken eine Elfenbeineinlage gut einheilen. Auf Wunsch dieser Patientin wurde noch eine Paraffininjektion gemacht mit dem Erfolge, daß die Elfenbeineinlage mitsamt dem Paraffin herauskam.

Um die sattelförmige Deformität der Nase zu beseitigen, sind von einzelnen Autoren über Erfolge mit noch einigen anderen Materialien Angaben gemacht worden. Lewis benutzte in 25 Fällen zur Ausgleichung Celluloid. Nach seinen Mitteilungen wurde es nie ausgestoßen, und die Beobachtungszeit war angegeben von einigen Monaten bis zu fünf Jahren. — Seit fünfzehn Jahren verwendet Tieck Guttapercha und Silberplatten. Er gibt zu, daß alle die Fremdkörper nach einigen Monaten wieder ausgestoßen werden. Die Höhle ist aber dann mit Granulationen ausgefüllt und in diesem Raum hat er mit Erfolg Fett eingepflanzt.

Vier Fälle behandelte Dahmann mit Kork, und alle Plastiken waren ihm gut gelungen.

Nach brieflicher Angabe hatte Thielemann mit Goldschaum ein durchaus zufriedenstellendes Resultat.

Diese Angaben über Erfolge bei Benutzung verschiedener Materialien mögen genügen, um zu zeigen, daß die einen Autoren gute Ergebnisse mit demselben Stoff zu verzeichnen hatten, von dem andere genau das Gegenteil behaupteten. Es wird vielfach darauf ankommen, an welches Material der einzelne Rhinochirurg gewöhnt ist. Wie auf vielen Gebieten, so muß man besonders auf dem der Nasenplastik vornehmlich aus der eigenen Erfahrung lernen. Die ersten Mißerfolge soll man nicht dem Material zur Last legen. Andererseits soll man sich auch davor hüten, auf Grund weniger gelungener Fälle ein besonderes Verfahren als die Methode der

Wahl zu preisen. Die Anwendung von Paraffin ist jedoch zu verwerfen, denn die geschilderten, unangenehmen Folgen sind derartig überzeugend, daß bei keinem Kranken mit diesem Stoff eine Sattelnasenkorrektur vorgenommen werden sollte. Ob man sich für Elfenbein oder Knochen entscheiden soll, ist Geschmackssache; aber für Elfenbein spricht doch die Anwendung durch Joseph, der fraglos auf dem Gebiete der Nasenplastik als führend gelten muß. Weiter wird bei Benutzung von Elfenbein dem Kranken jeder zweite Eingriff (Entnahme eines Tibiaspanes — mit Schienung des Beines — oder eines Rippenknorpelstückchens) erspart, was wohl berücksichtigt werden muß.

An der Universitäts Hals-, Nasen-, Ohrenklinik Marburg gelangten 21 Fälle von Sattel- und Lorgnettennase zur Beobachtung und Korrektur. Es stehen 17 guten Resultaten 4 Mißerfolge gegenüber, wobei alle Eingriffe, auch die Erstlingsoperationen, eingerechnet worden sind. Unsere Ergebnisse halten einem Vergleich mit denen des Schrifttums durchaus stand. Dazu mußten wir aus wirtschaftlichen Gründen fast jedesmal Septumresektion und Plastik zusammen vornehmen und konnten nicht, wie Joseph vorschlägt, nach der Septumoperation mehrere Wochen bis zur Plastik warten.

Nach der Besprechung der seitlichen Verbiegungen des Nasengerüstes sowie der Dellenbildung, nämlich der Sattel- und Lorgnettennase möchte ich auf einige Kombinationsformen hinweisen, für die die Fälle 49, 50 und 51 dienen können. In Fall 49 haben wir neben der Lorgnettennase eine knöcherne Schief- und Höckernase. Bei unserem Kranken wurde eine gute Nasenform durch die endonasale Einpflanzung eines Elfenbeinstäbchen erzielt, nachdem die submucöse Septumresektion vorausgegangen war. Der kosmetische Erfolg war gut.

Anders verhält sich der Fall 50, bei dem eine Lorgnetten-, Hänge- und Breitnase bestand. Dem Kranken war schon anderweitig ein Elfenbeinstück eingepflanzt worden, und er kam zu uns, um sich die trotzdem noch stark verunstaltete Nase korrigieren zu lassen. Unser erster Eingriff bestand in der endonasalen Einpflanzung eines Elfenbeinstäbchens und der Beseitigung der Breitnase durch Andrücken der seitlichen Knochen des Nasengerüstes. Nach neun Wochen erfolgte die zweite endonasale Einpflanzung eines Elfenbeinstäbchens, das senkrecht zum Nasenrücken gestellt wurde, mit dem Zweck, die Hängenase zu beseitigen. Zur Hebung der Nasenspitze wurde nach weiteren zehn Wochen ein neuer Elfenbeinstab eingeführt, und durch zwei Keilexcisionen im Dach des Vestibulum nasi die seitlichen Höcker entfernt. Nach nicht ganz einem Jahr erschien der Kranke von neuem, weil die Gefahr bestand, daß das vorderste Elfenbeinstück, das schon fühl- und sichtbar war, die Haut der Nasenspitze durchstoßen würde. Dies wurde durch ein Röntgenbild bestätigt. Aus diesem Grunde wurde vom

Nasensteg aus das vorderste Elfenbeinstück entfernt, und dem Kranken wurde täglich 3 Stunden der Nasenformer nach Joseph angelegt. Das kosmetische Resultat konnte aber nicht befriedigen. Diesen Mißerfolg hätten wir uns allerdings ersparen können, wenn wir die Erfahrungstatsache berücksichtigt hätten, daß man möglichst nur einmal eine endonasale Einpflanzungsplastik vornehmen darf. Hat doch Beyer, wie oben erwähnt, selbst nach einer Paraffininjektion das vorher implantierte Elfenbeinstück herauseitern sehen.

Wenn man dazu gezwungen ist, zu einem früheren Transplantat noch ein weiteres legen zu müssen, so soll man dieses letzte nicht endonasal einbringen. Die Infektionsgefahr ist dabei doch wohl zu groß. In solchen Fällen empfiehlt es sich, das zweite Transplantat von außen, d. h. wie Frühwald vom Nasensteg aus einzuführen. Unser Fall 34 zeigt, daß bei einem 17jährigen Mädchen, bei dem das erste Stäbchen entfernt werden mußte, das zweite reaktionslos einheilte, weil es aseptisch von außen eingelegt war.

Beim dritten kombinierten Fall 51 von Lorgnetten- und Höckernase konnte zugleich mit der ausgiebigen submucösen Septumresektion der Höcker weitgehend verbessert werden. Nach Ausführung der Nasenplastik (drei Monate später) wurde das Elfenbeinstäbchen so eingelegt, daß die leichte Buckelbildung vollkommen ausgeglichen war und keiner besonderen operativen Behandlung bedurfte.

Diese drei eben geschilderten Fälle zeigen, daß der Rhinochirurg gelegentlich vor schwierige kosmetische Aufgaben gestellt wird, für die es keine allgemeingültige Lösung gibt und geben kann. Je nach der Eigenart der betreffenden Verunstaltung muß man die zweckdienlichste Methode auswählen. Gelegentlich lassen sich derartig kombinierte Nasendeformitäten nicht in einer Sitzung korrigieren, zumal man tunlichst wie in unserem Fall 51, den Erfolg des Narbenzuges bei der Höckerausgleichung abwarten soll.

Lfd. Nr.	Name, Geschlecht, Alter, Beruf	Vorgeschichte	Besonderer Befund	Krankheits-bezeichnung
1.	A. m. 22 Jahre Lagerist	Nase hatte einen Bukkel. Anfang Dez. 1928 fiel dem Pat. ein Kistendeckel auf die Nase. Seitdem Vergrößerung des Buckels.	An der Knorpel-Knochengrenze kleiner knöchener Höcker nach links.	Höckernase
2.	M. w. 18 Jahre Hausmädchen	Stoß gegen eine Stange, seither Verbiegung der Nase.	Nase im knöchernen Teil nach links verbogen, Spitze sieht nach rechts.	knöcherne Schi nase nach links.
3.	K. m. 20 Jahre Landwirt	Im Oktober 1929 auf die Nase gefallen.	Auftreibung der knöchern. Nase rechts, oberhalb des Vorsprunges kl. Narbe.	Höckernase
4.	W. w. 19 Jahre Dienstmädchen	Als Kind auf die Nase gefallen. Behinderte Nasenatmung	Nase im ganzen nach links verbogen.	knöch. u. knor lige Schiefnase na links.
5.	D. m. 21 Jahre Arbeiter	Mit 3—4 Jahr. auf die Nase gefallen.	Höckerbildung rchts. an Knorpel-Knochengrenze. Pfenniggroße kohlefarbene Hautnarbe üb. knöchern. Nasenrücken.	Höckernase
6.	R. m. 17 Jahre landw. Arbeiter	Schiefnase besteht seit Kindheit. 1923 Wucherungen aus der Nase entfernt. Seit einigen Jahr. behind. Nasenatmung.	Verbiegung der Nase nach links im knöchernen und knorpligen Teil	knöch. u. knor lige Schiefnase na links.
7.	St. m. 20 Jahre Schuhmacher	1922 Nase durch Sturz vom Reck verunstaltet	Nase im knöchernen Teil nach rechts verbogen.	Knöcherne Sch nase nach recht
8.	F. m. 19 Jahre Arbeiter	Als kleines Kind Sturz von der Treppe auf die Nase.	Auf knöchern. Nasenrücken Höcker links, Knorpelköcker rchts.	Höckernase
9.	H. m. 26 Jahre Lehrer	Behinderte Nasenatmung	Knöcherne Nase n. links verbogen.	Knöcherne Sch nase nach links
10.	T. m. 21 Jahre Milchkontrolleur	Mit 12 J. Nasenbruch durch Schlittenunfall. Seitdem behinderte Nasenatmung	Auf der rechten Seite d. knöch. Nasengerüstes Höckerbildung. Im knöch. Teil Verbiegung nach rchts. u. im knorpeligen Teil Verbiegung nach lks. Dellenbildung vorn.	Höckernase. K cherne Schiefn nach rechts knorpeligeSchief se nach links.

nöcherner Schiefnase

	Operation in örtl. Betäubung	Operateur	Erfolg
1. 29	Endonasale Abtragung des Höckers.	Prof. Loebell	mäßig noch kl. Buckel vor-handen
. 11. 29	Submucöse Septumresektion. Endonasale Abtragung s vorspringenden Nasengerüstes. 29. 11. 29. Refrakturierung s nach links dislozierten linken Nasenbeines u. Reposition s zur Geradestellung im Chloräthylrausch.	Prof. Loebell	gut
. 12. 29	Submucöse Septumresektion. Endonasale Abtragung s Höckers.	Prof. Loebell	gut
3. 30	Submucöse Septumresektion. Endonasal beide Pro-ssus frontales durchsägt, dann herübergedrückt.	Prof. Loebell	gut
. 9. 30	Submucöse Septumresektion. Umschneidung der autnarbe und Abtragung des Höckers. Anlegung des Schief-senapparates n. Joseph nach 10 Tagen.	Dr. Giese	gut
. 11. 30	Submucöse Septumresektion. Endonasale Resektion nes Knochenkeiles nach Joseph.	Prof. Loebell	gut
12. 30	Submucöse Septumresektion. Nach Keilexcision und earer Durchtrennung, Nase in Medianlinie gebracht. Anlegen s Korrektors nach Joseph.	Prof. Uffenorde	gut
7. 30	Submucöse Septumresektion. Muschelkappung. Intra-sale Höckerabtragung nach Joseph.	Dr. Giese	gut
4. 31	Submucöse Septumresektion. Korrektur durch Resek-n eines Knochenkeiles nach Joseph. Anlegen des Korrektur-p. n. Joseph.	Dr. Giese	gut
. 3. 29 . 7. 31	Submucöse Septumresektion. Intranasale Abtragung des Höckers und Einlegung nes Elfenbeinstäbchens zur Ausgleichung der Delle im vorder. eil.	Prof. Loebell	gut

Lfd. Nr.	Name, Geschlecht, Alter, Beruf	Vorgeschichte	Besonderer Befund	Krankheits bezeichnun
11.	B. w. 16 Jahre Haustochter	Pat. bekam schecht Luft durch die Nase, deshalb im Jan. 1931 Septumresektion.	Auf der linken Seite des knöchern. Nasenrückens starker Höcker.	Höckernase
12.	St. m. 23 Jahre Arbeiter	Dauernd behinderte Nasenatmung. Nase soll äußerl. immer krummer geworden sein. Unfall bestritten.	Nase n lks. konvex mit scharfer Kante am Rücken im knöchernen Teil.	Höckernase
13.	E. m. 27 Jahre Dreher	Mit 6. J. Fall auf die Nase, seitdem schiefe Nase. Im Dez. 1931 Stoß mit der Nase gegen Telegrafenmast.	Nase im knöchern. u. knorpeligen Teil nach rchts. verbogen	Knöchern. u. k pelige Schie nach rechts.
14.	F. m. 19 Jahre Arbeiter	1929 wurde in einem Krankenhaus das Septum entfernt. Angeblich seitdem Nase schief geworden.	Nase nach rechts verbogen im knöch. und knorpeligen Teil	Knöcherne u. k pelige Schief nach rechts.
15.	K. w. 19 Jahre Haustochter	Behinderte Nasenatmung	Nasengerüst im knöchernen und knorpeligen Teil nach rchts. verbogen.	Knöcherne u. k pelige Schiefna rechts.
16.	J. m. 20 Jahre Student	1912 Hasenscharten-operation. Dauernd behinderte Nasenatmung.	Nasengerüst im knöchernen u. knorpeligen Teil nach rechts verbogen.	Knöcherne knorpelige Sc nase nach re
17.	G. w. 21 Jahre Dienstmädchen	Mit 8 J. Sturz auf die Nase. Behinderte Nasenatmung.	Nase im knöchernen Teil n. rechts u in knorpelig. Teil nach links verbogen.	Knöcherne Sc nase nach rech knorpelige Sc nase nach lin

Operation in örtl. Betäubung	Operateur	Erfolg
9. 11. 31 Intranasale Abtragung des Höckers.	Prof. Uffenorde	gut
6. 2. 32 Submucöse Septumresektion. Endonasale Höcker-btragung.	Prof. Loebell	gut
3. 32 Submucöse Septumresektion Korrektur durch Keil-xcision eines Knochenstückes und lineare Durchtrennung auf iegenseite. Herüberdrücken des Nasengerüstes. Fixiert durch lasenapparat n. Joseph. 26. 3. 32 Nase mit Hammer an lasenwurzel eingeschlagen und medianwärts gedrängt.	Prof. Loebell	gut
2. 4. 32 Submucöse Septumresektion. Endonasale Resektion ines Knochenkeiles aus linkem Nasenbein und lineare Durch-ägung rechts. Mit Hammerschlag Nase gerichtet.	Prof. Loebell	gut bis auf geringe periostitische Verdikkung
7. 4. 32 Submucöse Septumresektion. Nach Frühwald Nasen-erüst beiderseits durchtrennt und mit beiden Daumen herüber-edrückt.	Prof. Uffenorde	gut
8. 12. 32 Submucöse Septumresektion. Oberlippennarben-xcision links. Nach Frühwald Nasengerüst eingesägt u. ruck-rtig durchbrochen. Nach links herübergedrückt.	Prof. Loebell	gut
1. 30 Submucöse Septumresektion. Keilförmige Resektion nes Knochenstückes a. d. Nasenrücken. Danach gelingt es asenhöcker einzudrücken und durch digitale Kompression ase gerade zu stellen.	Dr. Giese	gut

Lfd. Nr.	Name, Geschlecht, Alter, Beruf	Vorgeschichte	Besonderer Befund	Krankheits-bezeichnung
18.	C. w. 19 Jahre Dienstmädchen	Behinderte Nasenatmung	Äußere Nase an der Spitze verbreitert und Höcker rechts.	Knorpelige Höck nase rechts.
19.	E. w. 19 Jahre Haustochter	Dauernd behinderte Nasenatmung	Septum buckelt sich im vorderen knorpeligen Abschnitt nach rchts vor u. knorpel. Nase ist nach rechts verbogen.	Knorpelige Sch nase nach recht
20.	W. m. 15 Jahre Pflasterer	Pat. erinnert sich, daß d. Nase schon während d. Schulzeit schief war. Unfall bestritten.	Knorpeliger Teil des Nasenrückens nach rechts verbogen.	Knorpelige Sch nase nach rechts
21.	B. m. 19 Jahre Schreiner	Als Kind von 2 J. Fall auf die Nase.	Knorpelige Nase n. links verbogen. Perichondritische Verdickung beiderseits.	Knorpelige Sch nase nach links
22.	T. m. 24 Jahre Student	Als Kind Fall auf das Gesicht.	Knorpelige Nase n. links verbogen. Knöchern Höcker rchts.	Knorpel. Schiefn nach links. Knö Höcker rechts.
23.	O. w. 20 Jahre Dienstmädchen	Als 6 jähr. Kind Sturz von der Treppe, dabei Nase verletzt. Behinderte Nasenatmung.	Abknickung d. Nase an der Knorpel-Knochengrenze. Knorpel. Teil weicht bogenförmig nach rechts ab.	Knorpelige Sch nase nach reeh
24.	W. m. 21 Jahre Molkereibesitzer	Mit 5 J. Fall auf die Nase.	Nase im knorpeligen Teil scharf nach rechts abgeknickt.	Knorpelige Sch nase nach recht
25.	K. m. 19 Jahre Landwirt	In der Jugend Fall auf das Gesicht.	Nase im knorpeligen Teil nach rechts verbogen.	Knorpelige Sch nase nach rech
26	W. m. 16 Jahre Arbeiter (Siehe Abb. 1—3)	Seit 2. Lebensjahr Verbreiterung der Nasenspitze nach Fall von der Treppe. Behinderte Nasenatmung.	Nasenspitze verbreitert, abgeplattet und Knorpelhöck. rechts. Nasenknorpel nach links verbogen	Knorpelige Sch nase nach li Höckernase.
27.	H. w. 18 Jahre Haustochter	Kurz vor der Schulzeit Fall auf die Nase. Seitdem schiefe Nase und behind. Nasenatmung.	Kleiner Höcker auf knöchernem Nasenrücken links. Von der Knorpelknochengr. abwärts Verbiegung nach rechts.	Knorpelige Sch nase nach re und Höckernas

Operation in örtl. Betäubung	Operateur	Erfolg
2. 4. 27 Submucöse Septumresektion. 5. 7. 27 Endonasale Abtragung des knorpeligen Höckers.	Prof. Loebell	gut
5. 2. 28 Submucöse Septumresektion. Entfernung des Knorpel-öckers von außen. Anlegen des Korrekturapparates nach oseph.	Prof. Uffenorde	gut
0. 11. 28 Submucöse Septumresektion. Dadurch wird der norpelige Teil der Nase mobilisiert und nach links herüber-edrückt. Anlegen des Korrekturapparates nach Joseph.	Prof. Loebell	gut
1. 4. 29 Submucöse Septumresektion. Anlegen des Korrektur-pparates nach Joseph für 14 Tage.	Prof. Loebell	gut,bis auf frühere perichon-dritische Verdickg.
4. 4. 29 Submucöse Septumresektion. Endonasale Höckerab-agung. Nasenkorrekturapparat nach Joseph für 3 Wochen.	Prof. Loebell	gut
4. 1. 30 Submucöse Septumresektion. Anlegen des Korrektors, er an den Zähnen befestigt wird. An Oberlippe Verletzung urch Korrekturapparat.	Dr. Giese	gut, Nase weicht noch etwas n. rechts ab.
8. 2. 30 Submucöse Septumresektion. Im Anschluß daran, den n den Zähnen zu befestigenden Korrekturapparat angelegt.	Prof. Loebell	gut
3. 30 Submucöse Septumresektion. Anlegen des Joseph'schen tirnreifes.	Prof. Loebell	gut
7. 1. 31 Submucöse Septumresektion. Endonasale Höckerab-agung auf der rechten Nasenspitze. Anlegen des Korrektors ach Joseph.	Prof. Loebell	gut,bis auf flache Na-senspitze
7. 12. 31 Submucöse Septumresektion. Endonasale Abtragung es Höckers. Anlegen des Joseph'schen Korrekturapparates.	Prof. Uffenorde	gut

Lfd. Nr.	Name, Geschlecht, Alter, Beruf	Vorgeschichte	Besonderer Befund	Krankheits-bezeichnung
28.	Sch. m. 19 Jahre Student	In früher Kindheit Sturz auf die Nase. Behinderte Nasenatmung.	Nasenrücken am Uebergang v. Knochen zum Knorpel etwas eingesunken	Lorgnettennase
29.	F. m. 23 Jahre Dachdecker	1920 Septumresektion. Nach 6 Mon. soll die Nase platt geworden sein. Trauma wird geleugnet. Behinderte Nasenatmung.	Nase äußerlich abgeplattet. Im knorpeligen Teil rechts mehr als links einige Millimeter eingesunken.	Lorgnetten- u. Pla nase
30.	M. m. 20 Jahre Stellmacher	1919 Fall auf die Nase, seitdem behinderte Nasenatmung. Nasale Sprache.	Nase links im knorpeligen Teil eingedellt.	Lorgnettennase
31.	R. m 18 Jahre Posthelfer	Als Kind von 3 Jahren Schlag auf die Nase	Eindellung der Nase im knorpeligen Teil	Lorgnettennase
32.	N. w. 16 Jahre landwirtschaftl. Arbeiterin	Mit 2 Jahren Fall auf die Nase	Knorpelige Nase eingesattelt. Rechts vorn Höcker.	Lorgnetten- un Höckernase
33.	L. m. 17 Jahre landw. Arbeiter	Im August fiel Patient eine Milchkanne auf die Nase.	Nase im knorpeligen Teil links eingedellt.	Lorgnettennase
34.	H. w. 17 Jahre Dienstmädchen	Seit Schulzeit behinderte Nasenatmung. Nasale Sprache. Nach Septumresektion (4.12. 1928) Nase eingedellt.	Nase von der Seite betrachtet, zeigt 4mm tiefe Eindellung in der Mitte zwischen Knorpel- Knochengrenze und Spitze.	Lorgnettennase
35.	St. m. 18 Jahre Schreinergeselle	Anfang November 1928 Faustschlag auf die Nase. Seitdem Nase eingedellt, behinderte Nasenatmung,	Nase seitlich abgeplattet. Breite Eindellung an Knorpel-Knochengrenze.	Lorgnettennase
36.	F. w. 34 Jahre Haustochter	1917 Geschwür in der Nase, das in Hersfeld incidiert wurde. Seitdem eingefallene Nase.	Nase im knorpeligen Teil stark eingedellt. Rechts hohe Deviation.	Lorgnettennase
37.	Sch. m. 17 Jahre Knecht	Im Jan. 1931 Fall auf die Nase. Im Krankenhaus Einschnitt in die Nasenscheidewand. Behinderte Nasenatmung.	Nase auffallend weit. Delle an der Knorpel-Knochengrenze.	Lorgnettennase

	Operation in örtl. Betäubung	Operateur	Erfolg
7. 26 3. 27	Submucöse Septumresektion. Endonasale Einpflanzung eines Elfenbeinstäbchens.	Prof. Loebell	gut
8. 26 :h der Operation Span infolge zunehmender Eiterung entfernt. 10. 26 s Knochens. Abtragung des Höckers an der Nasenwurzel.	Endonasale Einpflanzung eines Tibiaspanes. 19 Tage operative Korrektur der Plattnase durch Einbrechen	Prof.Loebell	schlecht
2. 27 3. 27 ch 5 Tagen Sturz auf die Nase, wodurch Elfenbeinstück rschoben. Anlegen des Korrekturapparates nach Joseph.	Submucöse Septumresektion. Endonasale Einpflanzung eines Elfenbeinstäbchens.	Prof. Loebell	gut
3. 27 es Elfenbeinstäbchens.	Submucöse Septumresektion. Endonasale Einpflanzung	Prof.Loebell	gut
9. 28 es Elfenbeinstäbchens. 13. 11. 28 Höcker-Abtragung auf der hten vorderen Nasenseite und Anlegen des Schiefnasen- parates nach Joseph.	Submucöse Septumsresektion. Von außen Einführung	Prof.Loebell	gut
9. 28 genwinkel unterhalb der Augenbraue Einführung eines Elfen- instabes.	Submucöse Septumresektion. Vom rechten medialen	Prof.Loebell	gut, Narbe nicht sichtbar.
1. 29 1. 29 raus. Entfernung. 5. 7. 29 Von außen Einpflanzung eines uen Elfenbeinstäbchens (senkr. Schnitt).	Endonasale Einpflanzung eines Elfenbeinstäbchens. Eingelegtes Stäbchen ragt aus dem linken Nasenflügel	Dr.Krummel	gut, Narbe kaum sichtbar.
1. 29	Endonasale Einpflanzung eines Elfenbeinstäbchens.	Prof.Loebell	gut
10. 30	Endonasale Einpflanzung eines Elfenbeinstäbchens.	Prof.Loebell	gut
1. 31 ptumhaematoms. 13. 5. 31 Submucöse Septumresektion. En- nasale Einpflanzung eines Elfenbeinstäbchens. Anlegen des niefnasenapparates nach Joseph nach 5 Tagen täglich für ige Stunden.	Incision wie zur Septumresektion wegen traumatischen	Dr Giese	gut

Lfd. Nr.	Name, Geschlecht, Alter, Beruf	Vorgeschichte	Besonderer Befund	Krankheits-bezeichnung
38.	N. w. 19 Jahre Haustochter	Mit 2 Jahren Fall auf die Nase. Behinderte Nasenatmung.	Knorpeliger Teil des Septums eingefallen. Im knorpeligen Nasenrücken Dellenbildung.	Lorgnettennase
39.	F. m. 41 Jahre Arbeiter	Schon als Kind behinderte Nasenatmung	Rechts hochgradige Septumsubluxation. Im knorpeligen Nasenrück. Eindellung.	Lorgnettennase
40.	L. m. 19 Jahre Metzger	1929 Schlag auf die Nase. Seitdem behinderte Nasenatmung.	Delle an der Knorpelknochengrenze.	Lorgnettennase
41.	P. m. 55 Jahre Arbeiter	Anfang Dezember 1931 Fall von der Treppe auf die Nase. Seitdem behinderte Nasenatmung.	Vorder. knorpeliger Teil erscheint im ganzen eingedrückt. 3 cm lange, leicht gebogene Narbe auf Nasenrücken. Nase abgeflacht und verbreitert.	Lorgnettennase
42.	B. m. 27 Jahre Schreiner	Mit 6 Jahren Fall von der Treppe und mit 15 Jahren vom Rade gestürzt. Jedesmal Nase verletzt.	Nase konkav nach rechts mit einem Höcker. An der Knorpel - Knochengrenze Einsenkung. Nase schneidet vorn stumpf ab.	Lorgnettennase, knöcherne u. kn pelige Schiefn nach rechts, H kernase.

Operation in örtl. Betäubung	Operateur	Erfolg
2. 31 Endonasale Einpflanzung eines Elfenbeinstäbchens. legen einer Nasenklammer (Seitendruck).	Prof. Loebell	mäßig, Delle n. vollkommen ausgeglichen.
4. 31 Submucöse Septumresektion. Endonasale Einpflanzung es Elfenbeinstäbchens. Nach 5 Tagen Anlegen einer Nasenmmer nach Joseph.	Dr. Giese	gut
4. 31 Submucöse Septumresektion. Endonasale Einpflanzung es Elfenbeinstäbchens.	Prof. Loebell	gut
. 32 Submucöse Septumresektion. Endonasale Einpflanzung es Elfenbeinstäbchens. Nach 2 Tagen entzündliche Reaktion, schnell abnimmt. Nach 26 Tagen Entfernung des Elfenbeinbchens, da es freiliegt.	Prof Loebell	schlecht
4. 27 Submucöse Septumresektion. Endonasale Einpflanzung es Elfenbeinstäbchens.	Prof Loebell	gut

Lfd Nr.	Name, Geschlecht, Alter, Beruf	Vorgeschichte	Besonderer Befund	Krankheitsbezeichnun
43.	W. m. 21 Jahre Landarbeiter	Im Alter von 4, 13 u. 21 Jahren Fall auf die Nase. Nach 2. Fall Nasenoperation. Entfernung des rechten Nasenbeines. Durch letzten Fall Nase noch platter geworden.	Sattelbildg. im knöchernen Teil des Nasenrückens.	Sattelnase
44.	H. m. 22 Jahre Schlosser	Mit 10J. beimSchlittenfahren Sturz auf die Nase. 1923 beim Fußballspielen Tritt gegen die Nase. Behinderte Nasenatmung.	Im knöchernen Teil Dellenbildung.	Sattel- und P nase
45.	H. w. 19 Jahre Dienstmädchen	Behinderte Nasenatmung.	Knöcherner Nasenrücken eingesunken.	Sattelnase
46.	K. m. 18 Jahre landw. Arbeiter	Patient erhielt im Aug. 1929 Hufschlag ins Gesicht. Starkes Nasenbluten anschließend.	Nase im ganzen geschwollen und verbreitert,besonders in der Gegend des linken Nasenbeines Im knöchern. Teil Eindellung.	Sattelnase
47.	X. m. 24 Jahre Student	Als Schüler Fall auf die Nase.	Nasenrück. im knöchernen Teil stark eingedrückt und verbreitert.	Sattelnase
48.	N. m. 20 Jahre Schreiner	Beim Turnen Fall vom Reck auf die Nase, Bruch des Nasenbeines	Nase im knöchernen Teil eingesunken.	Sattelnase

	Operation in örtl. Betäubung	Operateur	Erfolg
5. 26	Von außen Tibiaspan eingelegt. Nach 10 Tagen An- en des Joseph'schen Korrektors zur Ausgleichung der Nasen- tze.	Prof. Uffenorde	gut, Nar- be kaum sichtbar.
7. 27	Submucöse Septumresektion. 10. 1. 28 Endonasale Ein- anzung eines Elfenbeinstäbchens.	Dr. Metzkes	gut
5. 29	Submucöse Septumresektion. Endonasale Einpflanzung es Elfenbeinstäbchens.	Prof.Loebell	gut
1. 30	Submucöse Septumresektion. Endonasale Einpflanzung es Elfenbeinstäbchens.	Prof.Loebell	gut
5. 30	Submucöse Septumresektion. Endonasale Einpflanzung es Elfenbeinstäbchens.	Prof.Loebell	gut
5. 30	Submucöse Septumresektion. Endonasale Einpflanzung es Elfenbeinstäbchens. 27. 9. 30 Entfernung desselben, da es der Nasenspitze in einer Perforation sichtbar wird.	Dr. Giese	schlecht

Lfd. Nr.	Name, Geschlecht, Alter Beruf	Vorgeschichte	Besonderer Befund	Krankheits bezeichnung
49.	B. m. 27 Jahre Landwirt	Seit Kindheit behinderte Nasenatmung.	Nase im knöchernen Teil nach links verschoben. An Knorpel-Knochengrenze Hökkerbildung. Im knorpeligen Teil Dellenbildung.	Lorgnetten- u. cherne Schief nach links. Höc nase
50.	R. m. 18 Jahre Bäcker	Mit 3 J. Fall auf die Nase. 1927 vom Facharzt operiert. Ein Stück Knochen wurde endonasal eingesetzt, das hinter der rechten, Ohrmuschel entnommen war.	Im knorpeligen Teil Nase eingesunken. Oberhalb der Knorpel-Knochengrenze ragt das eingelegte Stück Knochen heraus. Nasensteg nicht mehr erhalten, sodaß bei ausgesprochener Breitnase die Spitze der Oberlippe fest aufliegt.	Lorgnetten- B und Hängenase
51.	K. m. 20 Jahre Arbeiter	April 1929 wegen Abscesses der Nasenscheidewand vom Facharzt operiert. Seitdem behinderte Nasenatmung.	Subluxation rechts. Im Bereiche d knorpeligen Nase leichte Delle. An Knorpel-Knochengrenze Hökkerbildung. Nasensteg in der Mitte von einer queren Hautnarbe ab konkav nach oben abgeknickt.	Lorgnetten- un Höckernase

	Operation in örtl. Betäubung	Operateur	Erfolg
2. 30	Submucöse Septumresektion. Endonasale Einpflanzung es Elfenbeinstäbchens.	Prof.Loebell	gut
. 28	Endonasale Einpflanzung eines Elfenbeinstäbchens und eitigung der Breitnase durch Andrücken des seitlichen chens der Nasenwurzel. 25. 7. 28 Zweite endonasale Ein-nzung eines Elfenbeinstabes, der senkrecht zum Nasenrücken nt. 2. 10. 28 Zwei Keilexcisionen im Dach des Vestibulum i zwecks Entfernung der seitlichen Höcker. Einpflanzung es Elfenbeinstabes vom Nasenstegansatz zur Hebung der senspitze. 8. 8. 29 Vom Nasensteg Entfernung des vordersten nbeinstabes. Anlegen des Nasenformers nach Joseph.	Prof.Loebell	schlecht
5. 30	Submucöse Septumresektion. Kappung des hinteren des der unteren Muschel rechts. 28. 8. 30 Endonasale Ein-nzung eines Elfenbeinstäbchens.	Dr.Giese	gut

Zusammenfassung:

Da bei den meisten Nasenverunstalteten durch Frakturen das Nasenlumen weitgehend verlegt ist, ist fast immer zur Wiederherstellung der Luftdurchgängigkeit eine Nasenoperation, und zwar die submucöse Septumresektion, angezeigt. Es liegt dann nahe, da ohnehin klinische Aufnahme erfolgen muß, die äußere Verunstaltung mit zu beheben. Zur kosmetischen Operation wird man sich um so eher entschließen, als gerade in der heutigen schlechten Wirtschaftslage der Arbeitgeber bei der großen Nachfrage nach Arbeit reichlich Gelegenheit zur Auswahl hat. Daß dabei nicht immer die persönliche Tüchtigkeit des Arbeitsuchenden, sondern häufig sein Aussehen entscheidet, ist nicht zu leugnen.

Die Erfahrungen der Universitäts Hals-, Nasen-, Ohrenklinik Marburg an 51 tabellarisch zusammengestellten Fällen aus den letzten Jahren bestätigen die Anschauung der auf dem Gebiet der Nasenplastik führenden Rhinologen J. Joseph, V. Frühwald und anderer, daß sich heute ohne äußerlich sichtbare Narbe in den meisten Fällen von Nasenverunstaltungen selbst schlimmster Art ein gutes kosmetisches Ergebnis erreichen läßt.

Zum Schluß ist es mir eine angenehme Pflicht, dem Oberarzt der Universitäts Hals-, Nasen-, Ohrenklinik, Herrn Professor Dr. H. Loebell für die Betrauung mit der Arbeit und die Übernahme des Referates sowie für die freundliche Unterstützung meinen herzlichsten Dank auszusprechen.

Literatur.

Adler, Hubert: Zur Technik der Sattelnasenplastik. Arch. klin. Chir. 160, Seite 780—781 (1930) Z.H.N.O. Band 16 (1931) Seite 657.

Babcock, W. Wayne: Depressed nose following submucous resektion. Z.H.N.O. Band 9 (1927) Seite 25.

Baldenweck, L. et J. Cullivier: La correction de certaines difformités nasales par difaut et le procédé de J. D. Lewis. Arch. internat. de laryngol., otol.-rhinol. et broncho-oesophagoscopie. Band 4, Nr. 1 Seite 23—30, 1925, Z.H.N.O. Band 7 (1925). Seite 330.

Barijsnikov, J.: Das Schicksal des Paraffins nach Paraffinplastik der Nase. Z. usn. Bol. 6, Seite 599—601 (1929). Z.H.N.O. Band 15 (1930) Seite 139.

Berne, Luis P.: A new adjustable nasal clamp. For immobilization of fraktures of the nose, and for postoperative correction of external nasal deformities. Journ. of the Americ. med. assoc. Band 81, Nr. 22 Seite 1878 1923. Z.H.N.O. Band 5 (1924) Seite 135.

„ Correction of nasal deformities by the intranasal method (New York acad. of med. 28. 2. 1923). Laryngoscope Band 33 Nr. 7, Seite 542—544 1923. Z.H.N.O. Band 6, 1925, Seite 324.

Beyer: Internationales Zentralblatt für Ohrenheilkunde. 1933, Band 36, Heft 1, Seite 44—48.

Blegvad, N., Rh.: Kosmetische Nasenoperationen und Paraffininjektionen. Ugeskrift f. Laeger. Jg. 89, Nr. 49, Seite 1141—1144 (1927), Z.H.N.O. Band 12 (1928) Seite 307.
Bourguet, J.: Chirurgie esthétique de la face. Les nez concaves les rides et les „poches" sous les yeux. Arch. franco-belges de Chir. Jg. 28, Nr. 4, 1925, Seite 293—297, Z.H.N.O. Band 8 (1926) Seite 410.
„ La chirurgie esthétique des nez disgracieux. Les courbures et les bosses. Z.H.N.O. Band 9 (1927) Seite 795.
„ La correction esthétique des diverses déformations nasales. Oto-rhino-laryngol. internat. Band 10, Nr. 10, (1926) Seite 401—457. Z.H.N.O. Band 10, 1927, Seite 322.
Briggs, H. H.: Depressed fractures of the nose. Internat. journ. of med. a surg. Band 37, Nr. 6, (1924), Seite 288—296. Z.H.N.O. Band 7 (1925) Seite 714.
Burrows, Harold: Restoration of the sunken nose. Brit. med. journ. Nr. 3224, Seite 688—689 (1922). Z.H.N.O. Band 3 (1923) Seite 22.
Carter, W. W.: Depressed nasal deformity due to the submucous operation. Laryngoscope Band 33, Nr. 9 (1923) Seite 720—721. Z.H.N.O. Band 4 (1924) Seite 486.
„ The use autogenous transplants os. Foreign bodies in the correction of nasal deformities. Amer. med. Band 34, Nr. 5 (1928). Z.H.N.O. Band 13 (1929) Seite 98.
„ Correction of nasal deformities. Z.H.N.O Band 8 (1926) Seite 733.
Chéridjian, Z.: Plastique nasale avec greffon osseux et paraffine solide. Rev. méd. Suisse rom. 49., Seite 751—753 (1929). Z.H.N.O. Band 15 (1930) Seite 538.
Claus, G.: Internationales Zentralblatt für Ohrenheilkunde (1933) Band 36, Heft 1, Seite 44—48.
Coelst: A propos d'un cas de réduction de nez fracturé. Otol. internat. 13 (1929) Seite 159. Z.H.N.O. Band 14 (1930) Seite 316.
„ Un cas de correction de nez ensellé (plâtres). Otol. internat. 13 (1929) Seite 158—159. Z.H.N.O. Band 14 (1930) Seite 317.
Cohen, Leen: Correction of pronounced types of saddle nose with mixed implants of bone and cartilage. Ann. of otol., rhinol. a. laryngol. Band 36, Nr. 3 (1927) Seite 369—647. Z.H.N.O. Band 12 (1928) Seite 184.
„ Results obtained in corrective rhinoplasty. Med. journ. a. record. Band 127, Nr. 7 (1928) Seite 354—357. Z.H.N.O. Band 12 (1928) Seite 588.
„ Lower nasal deflection. A new operation for its correction. Arch. of otolaryngol. 8 (1928) Seite 399—404. Z.H.N.O. Band 13 (1929) Seite 773.
Dahmann, H.: Kork als plastisches Material zur Hebung von Sattelnasen. Z. Laryng. usw. 20 (1931) Seite 451—457. Z.H.N.O. Band 12 (1928) Seite 282.
Dufourmentel, L.: Chirurgie des déformations non pathologiques du nez. Arch. franco-belges de chir. Jg. 28, Nr. 4 (1925) Seite 273—292. Z.H.N.O. Band 8 (1926) Seite 253.
„ Chirurgie corrective du nez. Préface par Pierre Sébileau. (Monogr. oto-rhino-laryngol. internat. Publ. par M. Vernet, L. Ledoux, H. Aloin, G. Portmann et M. Sourdille Nr. 19). Paris: Presses univ. de France 1929. Z.H.N.O. Band 15 (1930) Seite 139.
Eadie, Clive M.: Rib implant for depressed bridge of nose. Med. journ. of Australia Band 2, Nr. 5 (1925) Seite 137—139. Z.H.N.O. Band 8 (1926) Seite 253.
Eckstein: Internationales Zentralblatt für Ohrenheilkunde. 1933, Band 36, Heft 1 Seite 44—48.

Eitner, Ernst: Schiefnasenplastik. Med. Klinik Jg. 19 Nr. 8 (1923) Seite 238—239. Z.H.N.O. Band 3 (1923) Seite 296.
„ Über Korrektur niederer Nasenformen. Med. Klinik Jg. 20, Nr. 29 (1924) Seite 1000—1001. Z.H.N.O. Band 6 (1925) Seite 325.
„ Subcutane Höckernasenkorrektur. Wien. klin. Wochenschr. Jg. 40, Nr. 46 (1927) Seite 1449—1450. Z.H.N.O. Band 12 (1928) S. 466.
Frühwald, V.: Korrektiv-kosmetische Chirurgie der Nase, der Ohren und des Gesichtes. W. Mandrich. Wien 1932.
Galebsky, A. J.: Plastik der Nase. Z.H.N.O. Band 4 (1924) Seite 106.
Garretson, W. T.: Reconstruction of the nasal bridge by means of autogenous rib cartilage grafts. Journ. of the Michigan state med. soc. Band 26, Nr. 1 (1927) Seite 36—41. Z.H.N.O. Band 10 (1927). Seite 456.
Großmann: Internationales Zentralblatt für Ohrenheilkunde (1933) Band 36, Heft 1, Seite 44—48.
Guthrie, Douglas: Nasal disfigurement and its correction. Journ. of laryngol. a. otol. Band 38, Nr. 6 (1923) Seite 300—303. Z.H.N.O. Band 4 (1924) Seite 143.
„ Nasal deformity treated by cartilage transplantation. Journ. of laryngol. a. otol. Band 41, Nr. 10, Seite 662. Z.H.N.O. Band 9 (1927) Seite 853.
Halle: Internationales Zentralblatt für Ohrenheilkunde. (1933) Band 36, Heft 1, Seite 44—48.
Heermann, H.: Zur Korrektur der knöchernen Schief- und Breitnase. Z. Hals-, Nasen-, Ohrenheilkunde 23 (1929) Seite 133—136. Z.H.N.O. Band 14 (1930) Seite 370.
Heinemann, O.: Septumplastik wegen Sattelnase. Med. Klinik (1930) Nr. 2, Seite 1188. Z.H.N.O. Band 16 (1931) Seite 486.
Ingebrigtsen, R.: Über Nasenplastik. Norsk, Mag. Laegevidensk. 90, Seite 169—175 (1929). Z.H.N.O. Band 14 (1930) Seite 316.
Ivy, Robert H.: Plastik surgery of the nose. Laryngoscope Band 37, Nr. 7 (1927) Seite 486—497. Z.H.N.O. Band 11. (1928) Seite 316.
Jobson, Georges B.: Correction of hump or saddle bridge nose. Simplified meth. Arch. of otolaryngol. Band 2, Nr. 1 (1925) Seite 45—49. Z.H.N.O. Band 8, (1926) Seite 253.
„ Some nasal and ear deformities corrected by new surgical methods.
Transact. of the Americ. acad. ophth. a. otol-laryngol. Jg. 1925, Seite 366—382. Z.H.N.O. Band 10 (1927) Seite 62.
Joffe, B.: Zur Frage der Rhinoplastik und der Anwendung des gestielten Lappens.
Russkaja oto-laringologija Jg. 1925, Nr. 5, Seite 358—365. Z.H.N.O. Band 8 (1926) Seite 459.
Joseph, J.: Nasenplastik und sonstige Gesichtsplastik nebst einem Anhang über Mammaplastik. 1931. C. Kabitzsch, Leipzig.
Kelly, Joseph D.: A new technic for nasal plastic operations, Arch. of otolaryng. 8, (1928) Seite 433—455. Z.H.N.O. Band 13. (1929) Seite 383.
Lautenschläger, A.: Zur Operation der knöchernen Schiefnase. Chirurg. 1, (1929) Seite 260—263. Z.H.N.O. Band 14 (1930), Seite 33.
Leclerc: Rhinoplastie par greffous cartilagineux. Bull. et mém. de la soc. nat. de chir. Band 53, Nr. 16 (1927) Seite 671—678. Z.H.N.O. Band 12 (1928) Seite 460.
Lewis, Joseph, D.: Depressed nasal deformities. A comparison of the prothetic values of paraffin, bone, cartilage and celluloid, with report of cases corrected with celluloid implants by the authors' method.

Ann. of otol., rhinol. a. laryngol. Band 32, Nr. 2 (1923) Seite 321—365. Z.H.N.O. Band 4 (1924) Seite 200.

„ External nasal deformities of traumatic origin. Report of six cases. Surg. clin. of North America Band 3, Nr. 5 (1923) Seite 1409—1420. Z.H.N.O. Band 5 (1924) Seite 135.

Lexer, E.: Kosmetische Operationen der Nase. Handbuch der Hals-, Nasen-, Ohrenheilkunde, Band 3, Seite 468—524.

Linberg, B.: Über Plastik der Sattelnase. Vestn. Chir. Heft 52, Seite 70—76 (1929) Z.H.N.O. Band 16 (1931) Seite 84.

Loebell, H.: Die Hals-, Nasen-, Ohrenheilkunde mit Auswahl und besonderer Berücksichtigung der Grenzgebiete für Studierende der Zahnheilkunde und Zahnärzte. 1930. C. Kabitzsch, Leipzig.

„ Nasenkorrektur mit Tricoplast. Zeitschrift für ärztliche Fortbildung. Jahrgang 29 (1932), Nr. 11.

Lund, Robert: Nasenkorrektion (Dansk otolaryngol. selskabs forhandl., Kobenhavn, 1. 10. 1924) Hospitalstidende Jg. 68, Nr. 5, Seite 1 (1925). Z.H.N.O. Band 7 (1925) Seite 814.

Maliniak, Jaques W.: The use of ivory in rhinoplasty. Arch. of otolaryngol. Band 1, Nr. 6 (1925) Seite 599—611. Z.H.N.O. Band 8 (1926) Seite 151.

„ Nasal deformities. Their prevention and correction following submucous resection. Arch. of otolaryngol. Band 6, Nr. 4 (1927) Seite 320—329. Z.H.N.O. Band 13 (1929) Seite 235.

„ Correction of facial deformities with special reference to rhinoplasty. Few statistical data. Laryngoscope 40 (1930) Seite 495—501. Z.H.N.O. Band 16 (1931) Seite 202.

„ Prevention and correction of nasal deformities following submucous resection. Presentation of cases and lantern slide demonstration. Laryngoscope Band 37, Nr. 1, Seite 68—69 (1927), Band 10 (1927) Seite 604.

Martinaud, G.: Prothese orthopédique et chirurgie nasale. Rev. de laryngol., d'otol. et de rhinol. Jg. 47, Nr. 24 (1926) Seite 743—750. Z.H.N.O. Band 10 (1927) Seite 322.

Metz, Waldemar R.: Cartilaginous and osteo-cartilaginous rib grafts in the correction oft certain deformities of the nose. New Orleans med. Jg. 82 (1930) Seite 831—840. Z.H.N.O. Band 16 (1931) Seite 202.

Metzenbaum, Myron: Nasal reconstruction by means of auto and isografts. Laryngoscope Band 38, Nr. 3 (1928) Seite 197—205. Z.H.N.O. Band 14 (1930) Seite 205.

„ Nasal reconstruction by means of the bone and cartilaginous existing within the old traumatized nose. Illustrated by plaster models and lantern slides of preoperative and postoperative eases. Laryngoscope 40 (1930) Seite 488—494. Z.H.N.O. Band 16 (1931) Seite 244.

Moorehead, Frederick B.: Cartilage transplant to nose. Surg. Clin. N. Amer. 9, (1929) Seite 327 -328. Z.H.N.O. Band 14 (1930) S. 205.

Moure: Un cas de rhinoplastie. Prsse med. Jg. 35, Nr. 40 (1927) Seite 631. Z.H.N.O. Band 11 (1928) Seite 26.

New, Gordon B.: Plastic surgery of the nose. Surg. clin. of North America Band 5, Nr. 3 (1925) Seite 721—728. Z.H.N.O. Band 8 (1926) Seite 459.

Onisko, N.: Zur Frage der kosmetischen Operation an der äußeren Nase. Vestn. Rino-Laringo-Otiatrii 4 (1929) Seite 240—246. Z.H.N.O. Band 14 (1930) Seite 815.

Pascual de Juan: Alloplastische Rhinometathesis ohne Narbe. Rev. espanola y americ. de laringol. otol. y rinol. Jg. 17, Nr. 3—4, Seite 129. Z.H.N.O. Band 10 (1927) Seite 457.

Petrov, N.: Rhinoplastische Demonstrationen. Nov. chir. Arch. 18, Seite 402 (1929) Z.H.N.O. Band 15 (1930) Seite 199.
„ Über Rhinoplastik 2. Mitt. Vestn. Chir. H. 48—49 (1929) Seite 37—41. Z.H,N.O. Band 15 (1930) Seite 537.
Portmann, Georges: La correction plastique des nez difformes. Rev. de laryngol. d'otol. et de rhinol. Jg. 44, Nr. 1 (1923) Seite 24—34. Z.H.N.O. Band 3 (1923) Seite 22.
Putschkowsky, A.: Die Wiederherstellung der Nase mittels Elfenbeinprothesen. Otolaryngologia slav. 1 (1929) Seite 303—313. Z.H.N.O. Band 15 (1930) Seite 538.
Yoshitake, K. und Kawahara, D.: Zur Schrumpfnasenbehandlung durch Elfenbeinplastik. J. of orient. Med. 12, Zusammenfassung dtsch. 56 (1930) Z.H.N.O. Band 16 (1931) Seite 150.
Réthi, Aurél: Über die korrektiven Operationen der Nasendeformitäten. 1. Die Höckerabtragung. Chir. 1 (1929), Seite 1103—1113. Z.H.N.O. Band 15 (1930) Seite 538.
Risdon, Fulton: The treatment of fractures and other deformities of the nose. Canad. med. Assoc. Jg. 20 (1929) Seite 631—633. Z.H.N.O. Band 14 (1930) Seite 317.
Roberts, Sam E.: Nasal hump. A simplified external operation. Ann. of otol., rhinol. a. laryngol. Band 33, Nr. 4 (1924) Seite 1251—1255. Z.H.N.O. Band 7 (1925) Seite 331.
Röhr: Internationales Zentralblatt für Ohrenheilkunde (1933). Band 36, Heft 1, Seite 44—48.
Roy, J. N.: Un cas de scoliose traumatique du nez. Bull. d'oto. —, rhinolaryngol. et de broncho oesophagoscopie. Band 21, Nr. 2 (1923) Seite 89—94. Z.H.N.O. Band 3 (1923) Seite 295.
„ The method of choice for the correction of saddle nose. Arch. of otolaryngol. Band 5 (1927) Seite 258—261. Z.H.N.O. Band 10 (1927) Seite 803.
„ The method of choice for the correction of saddle nose. Surg. gynecol. a. obstetr. Band 45, Nr. 1 (1927) Seite 88—92. Z.H.N.O. Band 12 (1928) Seite 714.
„ La méthode de choix pour la correction des nez concaves. Arch. internat. de laryngol., otol.-rhinol. et broncho-oesophagoscopie. Band 7, Nr. 2 (1928) Seite 166—178. — Z.H.N.O. Band 13 (1929), Seite 235.
„ The method of choice for the correction of hump nose. J. Laryng. a. otol. 45 (1930) Seite 398—407. Z.H.N.O. Band 16 (1931) S. 150.
„ The method of choice for the correction of hump nose. Canad. med. Assoc. Jg. 22 (1930) Seite 803—807. Z.H.N.O. Band 16 (1931) Seite 151.
„ Die Methode der Wahl zur Korrektur der konvexen Nase. Rev. cub. oftalm. etc. 2 (1930) Seite 468—476. Z.H.N.O. Band 16 (1931), Seite 486.
Safian, Samuel: A new nasal brace. Arch. otolaryn. 8, (1928) Seite 566—568. Z.H.N.O. Band 13 (1929) Seite 538.
Salinger, Samuel: Nasal fractures; the treatment of, by a new adjustable splint. Ann. of otol., rhinol. a. laryngol., Band 33, Nr. 2 (1924) Seite 413—422. Z.H.N.O. Band 6 (1925) Seite 376.
„ An adjustable splint for fractures of the nose. Illinois med. journ. Band 48, Nr. 4 (1925) Seite 304—306. Z.H.N.O. Band 8 (1926), Seite 460.
„ Cartilage and ivory in plastic surgery of the nose. Arch. of otolaryngol. Band 6, Nr. 6 (1927) Seite 552—558. Z.H.N.O. Band 14 (1930) Seite 75.

Sargnon, A. Contribution au traitement des récentes et anciennes du nez. Arch. internat. de laryngol., otol.-rhinol. et broncho-oesophagoscopie. Band 6, Nr. 2 (1927) Seite 129—148. Z.H.N.O. Band 10 (1927) Seite 604.

Satkinskij, M.: Weitere Beobachtungen über Rhinoplastik. Vestn. Chir. H. 52 (1929) Seite 77—48. Z.H.N.O. Band 16 (1931) Seite 150.

Schlesinger, Ernst: Über korrektive Nasenchirurgie. Z.H.N.O. Band 8 (1926) Seite 808.

Sercer, Ante: Plastik der schiefen Nase (Oto-rhinolaryngol. Lekt. Zagreb, Sitzung vom 2. 5. 1923). — Lijecnicki vjesnik Jg. 45, Nr. 11 (1923) Seite 215—216. Z.H.N.O. Band 5 (1924) Seite 135.

„ Rhinoplastik 1. und 2. Teil (Oto-laryngol. Univ. Klin. Zagreb). Lijecnicki vjesnik Jg. 45, Nr. 11 (1923) Seite 411—424 und Nr. 12 (1923) Seite 470—491. Z.H.N.O. Band 6 (1925) Seite 254.

Sheehan, J. Eastman: Correction of nasal deformities. Brit. med. journ. Nr. 3282 (1923) Seite 981—982. Z.H.N.O. Band 4 (1924) S. 486.

„ Plastic surgery of the nos. With a foreword by John F. Erdmann. New York: Paul B. Hoeber 1925 (14). Z.H.N.O. Band 8 (1926) Seite 731.

„ Correction of nasal disfigurement by readjustment of the framework and tissues. Arch. of otolaryngol. 13 (1931) Seite 584—596. Z.H.N.O., Band 17 (1932) Seite 405.

Strachan, J. G.: Some observations on „saddle-nose" deformity in children. — Canadian. med. assoc. journ. Band 17, Nr. 3 (1927) Seite 324—326. — Z.H.N.O. Band 11 (1928) Seite 192.

Thielemann: Meine Erfahrungen mit Implantation von porösem Gold als Unterfütterungsmittel bei Nasenplastiken. Zeitschr. f. Laryngologie. Bd. XXIV, 1933, Seite 175.

Tschiassny: Sattelnasenplastik mittels Implantation des Vomer. — Monatsschrift für Ohrenheilkunde und Laryngo-Rhinologie 1929. Seite 601.

Uffenorde, W.: Die Verletzungen der Nase und ihrer Nebenhöhlen. Handbuch der Hals-, Nasen-, Ohrenheilkunde, Band 3 (1928), Seite 468—524. Berlin München.

Vogel: Internationales Zentralblatt für Ohrenheilkunde (1933). Band 36, Heft 1. Seite 44—48.

Watson-Williams, E.: A method of nasal plastic repair by cartilage graft. Brit. med. journ. Nr. 3387 (1925) Seite 987—988. Z.H.N.O. Band 8 (1926) Seite 577.

White, Francis W.: Fracture of the nose. A plea for early treatment. Laryngoscope 41, (1931) Seite 253—256. Z.H.N.O., Band 17 (1932) Seite 406.

Wodack, Ernst: Praktische Winke zur korrektiven Nasenplastik. Med. Klin. Jg. 21, Nr. 42 (1925) Seite 1573—1575. Z.H.N.O. Band 8 (1926) Seite 732.

Wojatschek, W.: Zur Technik der kosmetischen Nasenoperationen. Mschr. Ohrenheilkunde 64 (1930) Seite 1066—1070. Z.H.N.O. Band 16 (1931) Seite 486.

Lebenslauf.

Ich, Artur Buschmann, wurde am 20. April 1910 in Helmstedt als Sohn des Beamten Alfred Buschmann und seiner Ehefrau Margarete geb. Uetze geboren. Mit dem 6. Lebensjahre kam ich in die 7. Klasse der 1. Bürgerschule zu Helmstedt und besuchte die Volksschule drei Jahre. Ostern 1919 trat ich in die Sexta der Oberrealschule ein und legte hier Ostern 1929 die Reifeprüfung ab.

Im Sommersemester 1929 bezog ich die Universität Marburg, um Zahnheilkunde zu studieren. Nach dreisemestrigem Studium legte ich am Ende des Sommersemesters 1930 in Marburg die zahnärztliche Vorprüfung ab. Nach weiteren vier Semestern an der Universität Marburg erlangte ich am Ende des Sommersemesters 1932 die zahnärztliche Approbation. Mein achtes Semester belegte ich an der Universität Marburg, um hier auch zu promovieren.

Meine akademischen Lehrer in Marburg waren:

Arndt, Baur, Boeminghaus, Dittler, Eimer, Fliege, Göppert, Grüneisen, Gürber, Klapp, Kunzendorf, Loebell, Meerwein, Nauck, Pfannenstiel, von Reckow, Rix, Ruete, Schulze, Schubert, Schwenkenbecher, Seidel, Uffenorde, Versé, Wiedhopf.

Abbildungen des Falles 26

Abbildung 1
Knorpelige Schiefnase nach links
Knorpeliger Höcker

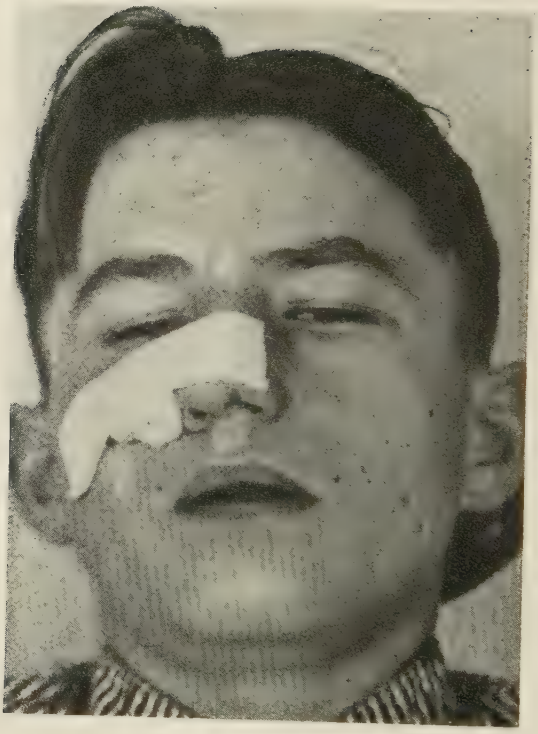

Abbildung 2
Nach der Operation Zugverband mit Tricoplast



Abbildung 3
Korrigiert

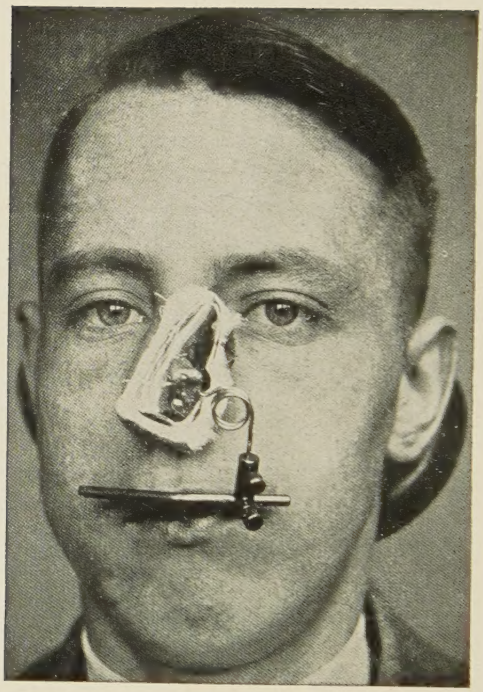

Abbildung 4

Nasenkorrekturapparat zur Nachbehandlung bei operierten knorpeligen Schiefnasen.

Aus Loebell: „Die Hals-, Nasen- und Ohrenheilkunde", mit besonderer Berücksichtigung der Grenzgebiete für Studierende der Zahnheilkunde und Zahnärzte (Verlag Kurt Kabitzsch, Leipzig 1930)